

KLUYVERA ASCORBATA, BACTERIA EMERGENTE TRAS PROCEDIMIENTOS UROLÓGICOS, A PROPÓSITO DE UN CASO

XLI Reunión
MANCHEGO-
EXTREMEÑA
DE UROLOGÍA

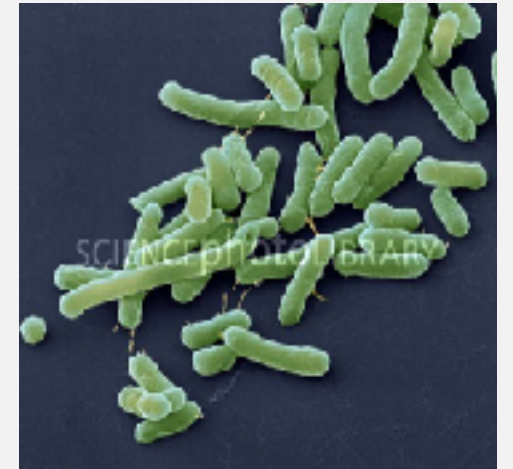

Mario Paúl Sánchez Pérez

Complejo Hospitalario Universitario de Badajoz

KLUYVERA ASCORBATA

- Descrita por primera vez por Kluyver en 1936.
- Caracterizada molecularmente por Farmer et al., en 1981.
- Bacilo gram negativo perteneciente a la familia Enterobacteriaceae, con cuatro subgrupos.

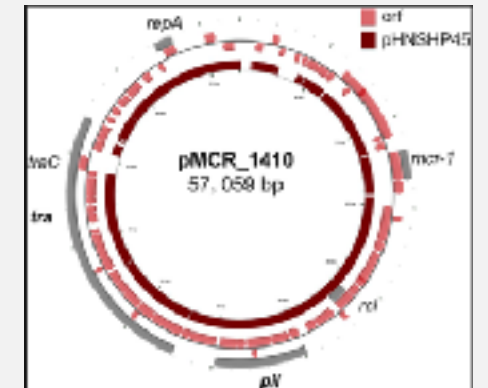


Kluivera Ascorbata

Kluyver AJ, van Niel CB. Prospects for a natural system of classification of bacteria. Zentralbl Bakteriol Parasitenkd Infektionskr Hyg. 1936;95:369–403.
Farmer J., et al. Kluivera, a new (redefined) genus in the family Enterobacteriaceae: identification of Kluivera ascorbata sp. nov. and Kluivera cryocrescens sp. nov. in clinical specimens. J. Clin. Microbiol. May 1981 vol. 13 no. 5 919-933.

KLUYVERA ASCORBATA

- Capacidad de transferir genes codificadores de Betalactamasas de espectro ampliado.
- Capacidad de codificar gen de resistencia a Colistina (*mcrI*).
- Produce un amplio espectro de infecciones clínicamente significativas.
- 6 casos reportados de bacteriemia, no casos informados de infección tras la instrumentación de la vía urinaria.



CASO CLÍNICO

- Paciente masculino de 81 años.
- Antecedentes patológicos personales: HTA, Dislipemia, IAM no Q Killip con trombólisis fallida y ACTP de rescate, Stent fármacoactivo, FA con cardioversión. Nódulo pulmonar no filiado (paciente rechaza PAAF).
- Antecedentes quirúrgicos: Faquectomía ojo izquierdo, amigdalectomía, hemorroidectomía.
- Seguimiento en consultas externas de Urología por STUI, en tratamiento con inhibidor de la 5-alfa reductasa.
- En ecografía urológica de control se objetiva imagen compatible con neoformación vesical.

CASO CLÍNICO

- Se realiza resección transuretral de neoformación vesical, previa uretrotomía endoscópica por estenosis corta a nivel de uretra bulbar.
- Alta hospitalaria al séptimo día postoperatorio, con estancia prolongada por persistencia de hematuria, que precisó transfusión de dos concentrados de hematíes.
- Tras retirada de sonda vesical ambulatoriamente, presenta “escozor” durante la micción, malestar general, vómitos biliosos, alza térmica, acudiendo a urgencias.
- Se cursa ingreso en Urología por persistencia de fiebre a pesar de tratamiento antibiótico administrado.

CASO CLÍNICO

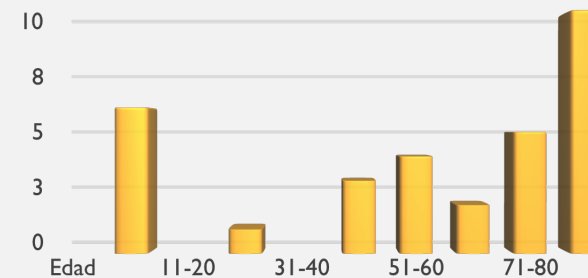
- Se inicia tratamiento antibiótico empírico (Ceftriaxona).
- A las 48 horas se sustituye a terapia antibiótica dirigida según antibiograma por cultivo de orina positivo a *Kluyvera Ascorbata*.
- Paciente con buena evolución clínica y analítica.
- Cultivo de control negativo.

Resistente	Ampicilina
	Norfloxacino
	Ciprofloxacino
	Trimetropim/Sulfametoxazol
Sensible	Amoxicilina/Ácido clavulánico
	Cefuroxima
	Nitrofurantoína
	Fosfomicina

KLUYVERA ASCORBATA EN CHUB

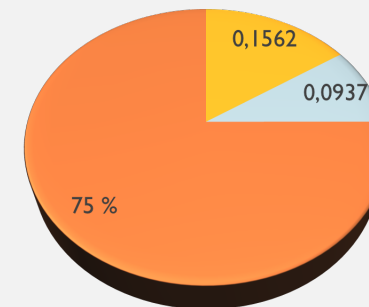
- En nuestro centro sanitario ha mejorado la identificación y discriminación de bacterias poco frecuentes debido al estudio microbiológico mediante la prueba de MALDI TOF (*Matrix-Assisted Laser Desorption/Ionization, Time of flight*).
- En los años 2016-2017 se han identificado 32 casos de cultivos de orina positivos a Kluyvera Ascorbata.
 - Hombres 8 (25%), Mujeres 24 (75%).
 - Media de edad 57 años (5 meses-89 años).

Edad-casos de Kluyvera Ascorbata CHUB
2016-2017



KLUYVERA ASCORBATA EN CHUB

- En nuestro centro sanitario ha mejorado la identificación y discriminación de bacterias poco frecuentes debido al estudio microbiológico mediante la prueba de MALDI TOF (*Matrix-Assisted Laser Desorption/Ionization, Time of flight*).
- En los años 2016-2017 se han identificado 32 casos de cultivos de orina positivos a Kluyvera Ascorbata.
 - Hombres 8 (25%), Mujeres 24 (75%).
 - Media de edad 57 años (5 meses-89 años).



● Hospitalización ● Inyección urinaria nosocomial ● Ambulatoria

CONCLUSIÓN

- A pesar de la profilaxis antibiótica previo a instrumentación de la vía urinaria, la presencia de factores de riesgo como la hospitalización prolongada, anemia, sondaje vesical, favorecen la infecciones del tracto urinario. Existe un aumento en la frecuencia de infecciones por microorganismos productores de betalactamasas de espectro ampliado.
- El diagnóstico precoz de complicaciones y el tratamiento antibiótico dirigido tras intervenciones urológicas evitan complicaciones severas.
- Mediante el empleo de pruebas más sensibles se identificarán y caracterizarán mejor los microorganismos emergentes.

REFERENCIAS BIBLIOGRÁFICAS

- Kluver AJ, van Niel CB. Prospects for a natural system of classification of bacteria. Zentralbl Bakteriol Parasitenkd Infektionskr Hyg. 1936;95:369–403.
- Farmer J., et al. *Kluyvera*, a new (redefined) genus in the family Enterobacteriaceae: identification of *Kluyvera ascorbata* sp. nov. and *Kluyvera cryocrescens* sp. nov. in clinical specimens. J. Clin. Microbiol. May 1981 vol. 13 no. 5 919-933.
- Alfreijat M. Case of Urinary Tract Infection and Severe Sepsis Caused by *Kluyvera ascorbata* in a 73-Year-Old Female with a Brief Literature Review. [Case Rep Infect Dis.](#) 2017;2017:3848963. doi: 10.1155/2017/3848963. Epub 2017 May 3.
- López-Larramona G., et al. Bacteriemia por *Kluyvera ascorbata* en un paciente adulto. Rev Esp Quimioter 2013;26(3):226-227.
- [Zhao F.](#), [Zong Z.](#) *Kluyvera ascorbata* Strain from Hospital Sewage Carrying the *mcr-1* Colistin Resistance Gene. [Antimicrob Agents Chemother.](#) 2016 Dec; 60(12): 7498–7501.
- Carrillo Esper R, et al. Severe sepsis, septic shock and secondary multiple organ dysfunction in infection by *Kluyvera ascorbata*. [Gac Med Mex.](#) 2011 Jul-Aug; 147(4):355-60.
- Sarria, J., et al. Infections caused by *Kluyvera* species in humans. *Clinical Infectious Diseases* 33.7 (2001): e69-e74.

