Diagnóstico, caracterización y tratamiento de estenosis UNIón ureteroileaL

EXPERIENCIA CLÍNICA

María Murgui Rodríguez
MIR 3º Urología HSPA

ANASTOMOSIS URETEROILEALES

COMPLICACIONES más frecuentes:

- Reflujo
- Estenosis
- Infecciones

GENERALIDADES

- INCIDENCIA: 2-12 %
- 7-8 meses tras cirugía
- Más frecuente: IZQUIERDA
- Suelen ser asintomáticas (71%)

Urology. 2015 Jul;86(1):87-91. doi: 10.1016/j.urology.2015.03.014. Epub 2015 May 16.

Ureteroenteric Strictures After Open Radical Cystectomy and Urinary Diversion: The University of Southern California Experience.

Shah SH[1], Movassaghi K[1], Skinner D[1], Dalag L[1], Miranda G[1], Cai J[1], Schuckman A[1], Daneshmand S[1], Djaladat H[2].

GENERALIDADES

ORIGEN TUMORAL:

Aparecen precozmente

Sospecha recidiva:

-Carcinoma in situ asociado a pieza quirúrgica

-Carácter multifocal tumor

-Márgenes positivos

GENERALIDADES

NO TUMORAL:

-IMC>25 kg/m2

-Fístula anastomótica

-Sutura continua anastomosis ureteroileal

-Infecciones urinarias

ORIGEN ISQUÉMICO

Is the incidence of uretero-intestinal anastomotic stricture increased in patients undergoing radical cystectomy with previous pelvic radiation?

Devendar Katkoori, Srinivas Samavedi, Kishore Thekke Adiyat, Mark S. Soloway, Murugesan Manoharan

GENERALIDADES

Sin diferencias entre técnicas de anastomosis

-WALLACE Y BRICKER

Can Urol Assoc J. 2015 May-Jun;9(5-8) E284-90. doi: 10.5489/cuaj.2692

Bricker versus Wallace anastomosis: A meta-analysis of ureteroenteric stricture rates after ileal conduit urinary diversion.

Davis NF[1], Burke JP[1], McDermott T[1], Flynn R[1], Manecksha RP[1], Thornhill JA[1].

Metaanálisis

545 Bricker→ 16→ 2,9%

672 Wallace→ 13→ 1,9%

No diferencias en edad y género

GENERALIDADES

SISTEMA ANTIRREFLUJO

Mayor riesgo estenosis

J Urol. 2000 Feb;163(2):450-5.

Ureteroenteric anastomosis in continent urinary diversion: long-term results and complications of direct versus nonrefluxing techniques.

Pantuck AJ[1], Han KR, Perrotti M, Weiss RE, Cummings KB.

- 56 pacientes anastomosis directa de Nesbit→ 1 (1,7%)
- 60 pacientes técnica antirreflujo→ 8 (13%)
- Seguimiento 41 meses

DIAGNÓSTICO

- SOSPECHA DIAGNÓSTICA: IR, cálculos o ITUs repetición
- Ecografía: dilatación de las cavidades pielocaliciales proximal a la estenosis
- Inyección contraste en la derivación ureteroileal o la pielografía retrógrada→ grado, localización y extensión de la estenosis
- URO-TAC→ relaciones con órganos de vecindad

TRATAMIENTO

DEPENDE ORIGEN:

-Tumoral

-Benigno

Realizar biopsias y muestras citológicas en mismo tiempo

DEPEDENDE DE LA FUNCIONALIDAD DEL RIÑÓN SUPRAYACENTE:

Conservador

Resección uréter y riñón

NUESTRA EXPERIENCIA

45 cistectomías últimos 5 años

15 hidronefrosis →33,3%

→ 12 (Bricker)

→ 3 (Camey II)

Izquierda: 9

Bilateral: 6

→ ESTENOSIS

6 sintomáticas

13,3%

→ 2 NPC izq

NUESTRA EXPERIENCIA

TÉCNICA	EDAD	COMORBILIDAD	NEO	TNM	BX URETERALES	TIEMPO DRENAJE/ CATÉTER
Neovejiga Camey II	64	- Prot. Totales: 7,2 gr/dL - IMC: 23,78	Si	T2G3N0	-	Drenaje: 26º día
Bricker	52	- DM-2 - Prot. Totales: 7 gr/dL - IMC: 31,38	No	T3G3N0	-	- Drenaje: 12º día - Catéter izq: 8º día - Catéter dcho: 10º día
Bricker	64	- - Prot. Totales: 8,8 gr/dL - IMC: 27,55	Si	T3G3N2	-	- Drenaje: 9º día - Catéter izq: 8º día - Catéter dcho: 20º día?

NUESTRA EXPERIENCIA

TÉCNICA	COMPLICACIONES POSTOPERATORIAS	TIPO COMPLICACIONES POSTOPERATORIAS
Neovejiga Camey II	SI	FUGA POSOPERATORIA
Bricker	NO	
Bricker	NO	

NUESTRA EXPERIENCIA (caso 1)

COMPLICACIÓN	INTERVALO COMPLICACIÓN	TRATAMIENTO
IRA 1 cm	3 meses	- Reimplante ureteral bilateral

6 meses tras IQ

Última Cr 1,44 mg/dl

FG: 39,8 ml/min/m²

NUESTRA EXPERIENCIA (caso 2)

COMPLICACIÓN	INTERVALO COMPLICACIÓN	TRATAMIENTO
ITUs <1 cm	14 meses	-Dilatación catéter balón anastomosis izquierda + colocación uni-jota izquierdo - Dilatación balón anastomosis derecha + colocación uni-jota derecho

Desde dilatación derecha (1 año)

3 ITUs (1 requiere hospitalización)

NUESTRA EXPERIENCIA (caso 3)

COMPLICACIÓN	INTERVALO COMPLICACIÓN	TRATAMIENTO
Litiasis caliciar <1 cm	11 meses	- NLPC izquierda + dilatación anastomosis izquierda - LEQ dilatación anastomosis derecha

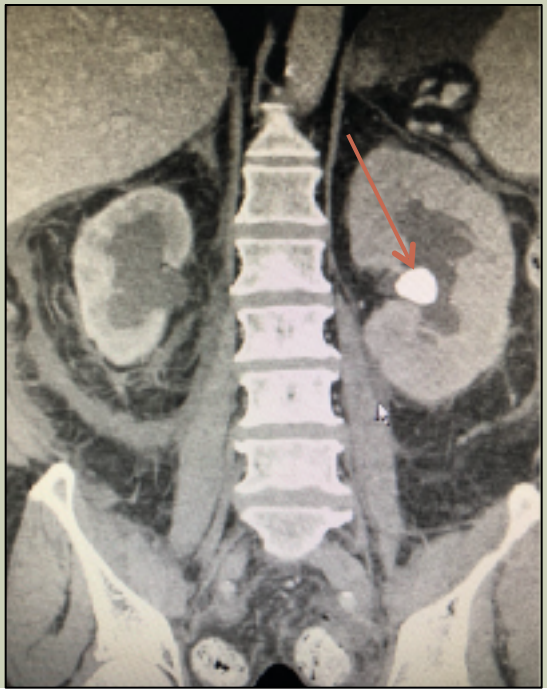

7 meses tras IQ

Última Cr 2,29 mg/dl

FG: 22 ml/min/m²

NUESTRA EXPERIENCIA

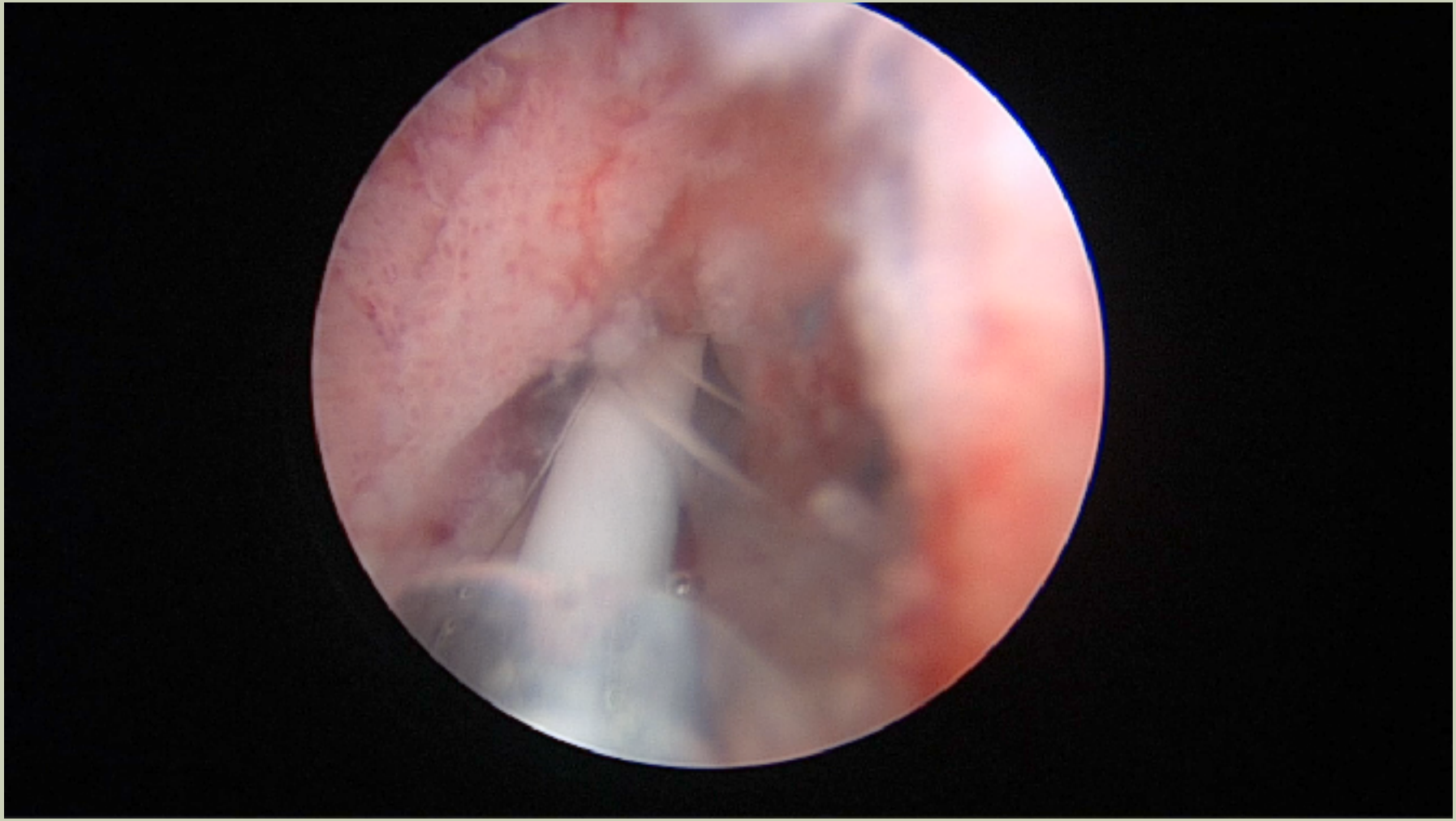

TRATAMIENTO ENDOSCóPICO

1º ELECCIÓN: **ENDOSCÓPICOS**

- Menos eficaces
- Menor comorbilidad
- Anestesia local

TÉCNICAS

- Colocación endoprótesis
- Dilatación de la estenosis
- Incisión de la estenosis

} VÍA COMBINADA

TRATAMIENTO ENDOSCóPICO

Urology. 2011 Aug;78(2):459-65. doi: 10.1016/j.urology.2011.01.040. Epub 2011 Apr 13.

Experience with ureteroenteric strictures after radical cystectomy and diversion: open surgical revision.

Nassar OA[1], Alsefa ME.

- 74 pacientes
- 96 procedimientos endourológicos (acucise y YAG)→éxito 26%
- 35 procedimientos abiertos→ éxito 91%
- 29 meses

<1 cm

50%

100%

Estenosis> 1 cm → 6% éxito endourología frente 86% cirugía abierta

TRATAMIENTO ENDOSCóPICO

DILATACIÓN ESTENOSIS BALÓN

-Guía hidrofílica
-Catéter con balón alta presión
-Manómetro
-Diámetro máximo balón inflado 15 Fr
-Dilatación a presiones 10-30 atm
-Control fluroscópico
-5-15 min
-Colocación DJ

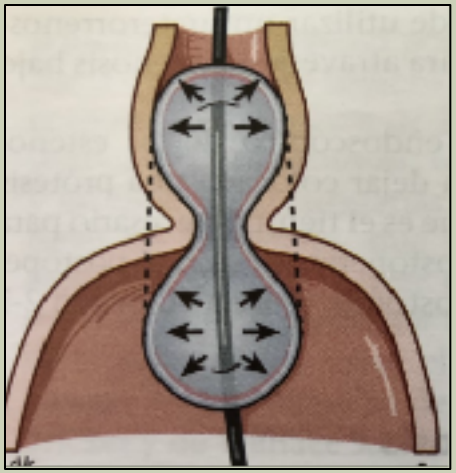

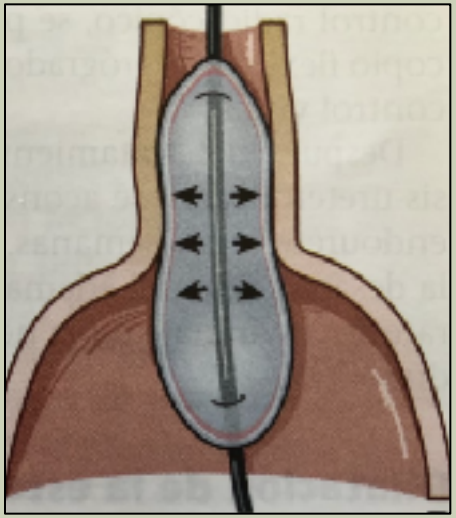

SERIE CASOS DILATACIÓN BALÓN

SERIE	Nº ESTENOSIS	ÉXITO	SEGUIMIENTO (meses)
1988 (O´Brien)	8	13%	12
1995 (Kwak)	10	50%	9
1997 (de la Taille)	13	67%	13,2
1998 (Ravery)	25	61%	16
2001 (DiMarco)	52	15%	12
2013 (Schondörf)	84	25%	29

TRATAMIENTO ENDOSCóPICO

ELECTROINCISIÓN CATÉTER BALÓN ACUCISE

-Guía hidrofílica
-Catéter con balón bajo presión Acucise
-Calibre 7 F deshinchado
-Presiones 10-20 atm
-Activación electrodo
-Corriente de sección 75-100 W 4-5 seg
-Balón forma cilíndrica
-Presión balón 10 min

SERIE CASOS DILATACIÓN ELECTROINCISIÓN ACUCISE

SERIE	Nº ESTENOSIS	ÉXITO	SEGUIMIENTO (meses)
2000 (Cornud)	37	72% 62%	12 36
2001 (Lin)	12	30%	48
2002 (Touiti)	12	75%	16
2007 (Orsi))	15	87%	12

TRATAMIENTO ENDOSCóPICO

ENDOURETEROTOMÍA:

-Técnicas más eficaces (40-80% éxito)

-Riesgo lesión arterias ilíacas, mesentéricas, así como el tracto digestivo

-Incisión anterolateral

-Guía “ de seguridad”

TRATAMIENTO ENDOSCóPICO

ENDOURETEROTOMÍA:

- BISTURÍ FRÍO
- INCISIÓN CON LÁSER HOLMIO YAG
- INCISIÓN TRAS INVAGINACIÓN

ENDOURETEROTOMÍA

BISTURÍ FRÍO:

-Alambre guía

-Incisión anterolateral

Uréter derecho

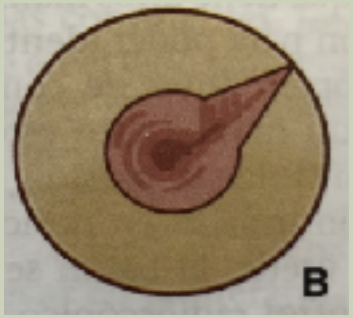

Uréter izquierdo

-Dilatación balón alta presión

-Doble J 6 semanas

SERIE CASOS DILATACIÓN BISTURÍ FRÍO

SERIE	Nº ESTENOSIS	ÉXITO	SEGUIMIENTO (meses)
1996 (Bierkens)	15	53%	32
2001 (Lin)	43	86% 60%	12 36

ENDOURETEROTOMÍA

INCISIÓN CON LÁSER HOLMIO YAG:

- Nefroscopio 15 F/ ureteroscopio flexible 7,5 F
- Alambre guía
- Control radioscópico en un punto proximal a la zona estenosada por vía anterógrada o retrógrada
- Fibra láser de 230 µm
- Holmio YAG 0,6-2 J
- Frecuencia 8-15 Hz
- Incisión hasta grasa periureteral
- Balón 8-10 mm

SERIE CASOS DILATACIÓN LÁSER YAG

SERIE	Nº ESTENOSIS	ÉXITO	SEGUIMIENTO (meses)
1997 (Singal)	22	76%	9
2001 (Watterson)	23	85% 56%	12 36
2003 (Laven)	15	50%	34

ENDOURETEROTOMÍA

INCISIÓN TRAS INVAGINACIÓN

- Catéter balón alta presión vía retrógrada (control radioscópico)
- Se tracciona de él para invaginar estenosis en conducto ileal
- Pinza para mantener tracción
- Incisión 12 mediante electrocoagulación

ENDOURETEROTOMÍA

NO UTILIZAR INCISIÓN TRAS INVAGINACIÓN EN:

- Estenosis infranqueable
- Estenosis mayor de 2-3 cm
- Segmento digestivo demasiado largo
- Segmento ureteral rodeado de fibrosis cicatricial

SERIE CASOS DILATACIÓN (INCISIÓN POR INVAGINACIÓN) TÉCNICA LOVACO

SERIE	Nº ESTENOSIS	ÉXITO	SEGUIMIENTO (meses)
2005 (Lovaco)	25	80%	51

J Urol. 2005 Nov;174(5):1851-6.

Endoureterotomy by intraluminal invagination for nonmalignant ureterointestinal anastomotic strictures: description of a new surgical technique and long-term followup.

Lovaco F[1], Serrano A, Fernández I, Pérez P, González-Peramato P.

- 25 estenosis
- 12 casos izquierda, 7 derechos y 3 bilaterales
- Éxito→ mejoría radiológica y/o capacidad recuperar actividad normal, sin necesidad de catéteres
- 51 meses. Éxito 80%.
- No complicaciones

TÉCNICAS PALIATIVAS. Prótesis endoureterales

- Recidiva estenosis después de un tratamiento endourológico, sin poder recurrir tratamiento quirúrgico
- Recidiva neoplásica inextirpable

TÉCNICAS PALIATIVAS. Prótesis endoureterales

- Catéter ureteroileal uni J o doble J

- NPC

- Endoprótesis metálica autoexpansiva:

- Guía a través estenosis
- Dilatación balón 15 Ch
- Endoprótesis urológica (6-8 mm diámetro y 4-10 cm longitud)
- Espirales termoformables de tipo Memokath 051

SERIE CASOS ENDOPRÓTESIS METÁLICA

SERIE	Nº ESTENOSIS	ÉXITO	SEGUIMIENTO (meses)
2001 (Palascak)	10	87,50%	20
2004 (Rapp)	6	100%	6
2007 (Liatsikos)	24	37,80%	12
2007 (Tal)	17	41%	62
2014 (Campschroer)	56	41% 60,7%	37,7 55,8

TRATAMIENTO

TÉCNICAS ABIERTAS:

- Más eficaces
- Tasa éxito 76-91%
- Dificultad→ adherencias postoperatorias
- Vía transperitoneal
- Estenosis lado izquierdo→ peores resultados
- Difiere en función tipo anastomosis y la longitud de zona estenosada

TRATAMIENTO quirúrgico cielo abierto. ESTENOSIS < 4 cm

RESECCIÓN-ANASTOMOSIS:

- Técnica de elección
- Sección del segmento estenosado, ligadura y reanastomosis uréter-íleon
- Acceso transperitoneal. Incisión media infraumbilical
- Resección hasta obtener mucosa ureteral e ileal sana
- Catéter DJ (derivaciones continentes) y Uni-J (derivaciones cutáneas) 4-6 semanas

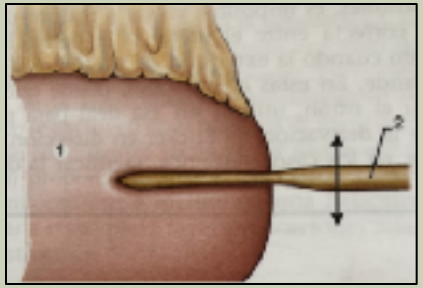

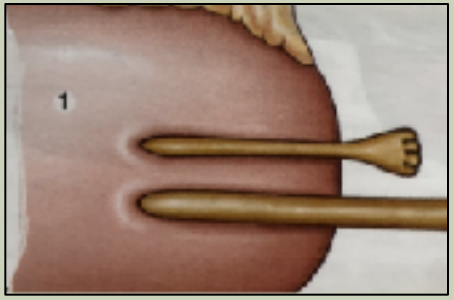

TRATAMIENTO quirúrgico cielo abierto. ESTENOSIS < 4 cm

INCISIÓN Y PLASTIA:

- Inspiración en la piloroplastia de Heineke-Mikulicz
- Incisión longitudinal del uréter a nivel estenosis
- Reparación sutura transversal con puntos separados hilo no reabsorbible 5/0

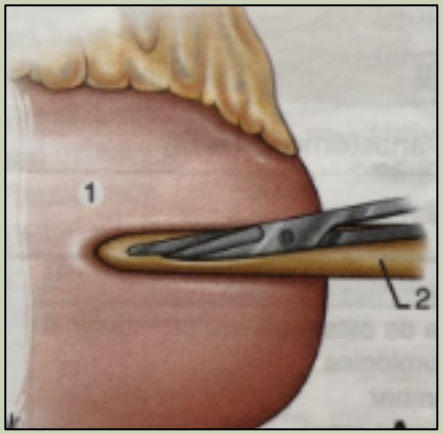

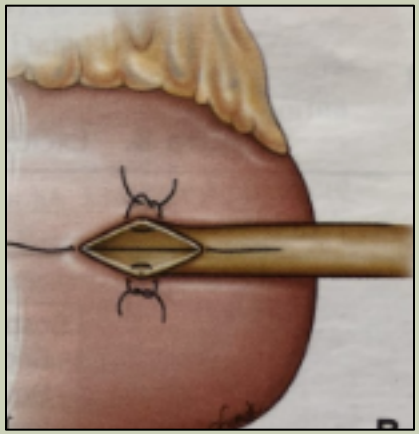

TRATAMIENTO quirúrgico cielo abierto. ESTENOSIS < 4 cm

EXCLUSIÓN-ANASTOMOSIS:

- Anastomosis con puntos separados de hilo reabsorbible 5/0
- No se manipula anastomosis inicial
- Útil para acceso anastomosis inicial dificultoso

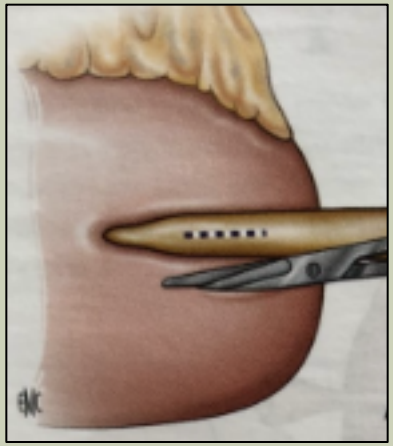

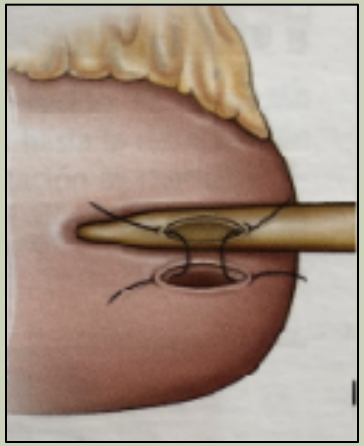

TRATAMIENTO quirúrgico cielo abierto. ESTENOSIS > 4 cm

- En ocasiones imposibilidad para volver a realizar anastomosis correcta entre uréter y derivación ileal

- Utilizar asa ileal para prolongar asa de derivación de Bricker en dirección uréter

- Realizar una nueva derivación

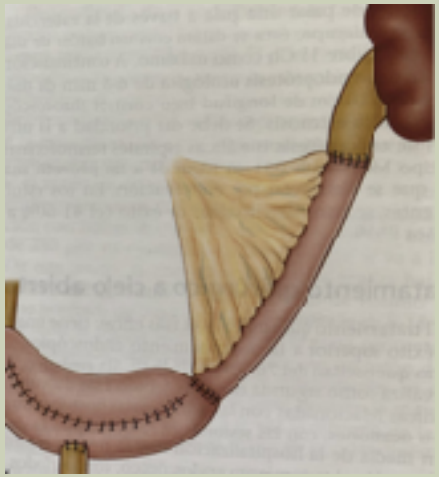

TRATAMIENTO LAPAROSCÓPICO ROBOTIZADO

Pequeñas series retrospectivas

Robotic Repair of Post-Cystectomy Ureteroileal Anastomotic Strictures: Techniques for Success

To cite this article:
Scott Tobis, Justin Houman, Kristine Mastrodonato, Hani Rashid, and Guan Wu. Journal of Laparoendoscopic & Advanced Surgical Techniques. June 2013, 23(6): 526-529. https://doi.org/10.1089/lap.2012.0550

J Endourol. 2012 Apr;26(4):372-6. doi: 10.1089/end.2011.0423. Epub 2012 Jan 4.

Robot-assisted repair of ureteroileal anastomosis strictures: initial cases and literature review.

Dangle PP[1], Abaza R.

J Urol. 2016 May;195(5):1368-73. doi: 10.1016/j.juro.2015.10.171. Epub 2015 Nov 6.

Reoperations following Robot-Assisted Radical Cystectomy: A Decade of Experience.

Hussein AA[1], Hashmi Z[2], Dibaj S[2], Altartir T[2], Florica T[2], Wing J[2], Durrani M[2], Binkowski J[2], Boateng L[2], Wilding G[2], Guru KA[3].

- 12 pacientes con estenosis
- Duración intervención→ 221 min. Pérdida sanguínea→ 101 ml
- Seguimiento promedio→ 12 meses
- Éxito→ 9 pacientes

TRATAMIENTO LAPAROSCÓPICO

Arch Esp Urol. 2017 May;70(4):487-491.

[Laparoscopic management of ureteroileal stenosis: Long term follow up.]

[Article in Spanish]

Emiliani E[1], Gavrilov P[1], Mayordomo O[1], Salvador J[1], Palou J[1], Rosales A[1], Villavicencio H[1].

Revisión retrospectiva 2011-2017

- 11 pacientes
- Estancia hospitalaria 10 días (4-23)
- Seguimiento 56 meses
- No complicaciones tardías
- ABORDAJE LAPAROSCÓPICO FACTIBLE Y SEGURO

TÉCNICAS

Disminuir tensión nivel anastomosis

Can J Urol. 2011 Apr;18(2):5644-9.

Ureteroileal anastomotic strictures after a Bricker ileal conduit: 50 case assessment of the impact of conversion from a slit incision to a "shield shaped" ileotomy.

Chang M[1], Looney SW, Brown JA.

Conductos ileales de Bricker usando incisión en hendidura e "ileostomía en forma de escudo"

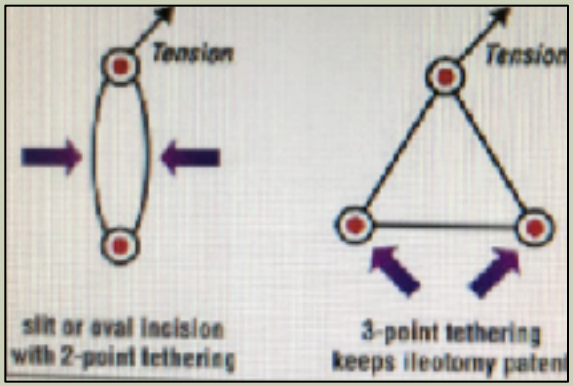

NUEVAS TÉCNICAS

Limitar disección uréter izquierdo

Int J Urol. 2014 Apr;21(4):413-5. doi: 10.1111/iju.12302. Epub 2013 Oct 21.

Simple modification in Hautmann neobladder to carry out left ureteroileal anastmosis without mobilization of the ureter.

Elbordary M[1], El-Gamal OM, Tawfik AM, Elbehnasy Aol-H, El-Matect MS.

Modificación de la neovejiga Hautmann
Alargamiento chimenea izquierda para avanzar a través del mesocolon pélvico (llegar lugar original uréter izquierdo)
-27 pacientes bolsa Hautmann
-3 años
-3 pérdidas
-Seguimiento 41,3 +/- 10,2 meses
-NO ESTENOSIS
-1 pacientes PNA como resultado reflujo

CONCLUSIONES

- Las estenosis ureteroileales son complicaciones frecuentes de las técnicas de derivación urinaria
- 2-12 %
- FR: fuga anastomótica, RDT posoperatoria, márgenes positivos y sistema antirreflujo
- Expresión clínica limitada. Datos de pruebas de laboratorio e imagen
- TC permite determinar con precisión la localización, longitud y relaciones con otros órganos

CONCLUSIONES

- Contexto urgencia→ NPC
- Tratamiento estenosis < 1 cm → ENDOSCÓPICO (endoureterotomía)
- Tratamientos quirúrgicos cielo abierto (más eficaces):

- Estenosis > 1 cm

- Muestras histológicas en función contexto

MUCHAS GRACIAS