



VII JORNADA DE RESIDENTES DE EXTREMADURA



TRASPLANTE RENAL DE DONANTE VIVO: VISIÓN QUIRÚRGICA DEL PROCESO DE DONACIÓN E IMPLANTE. NUEVAS ALTERNATIVAS

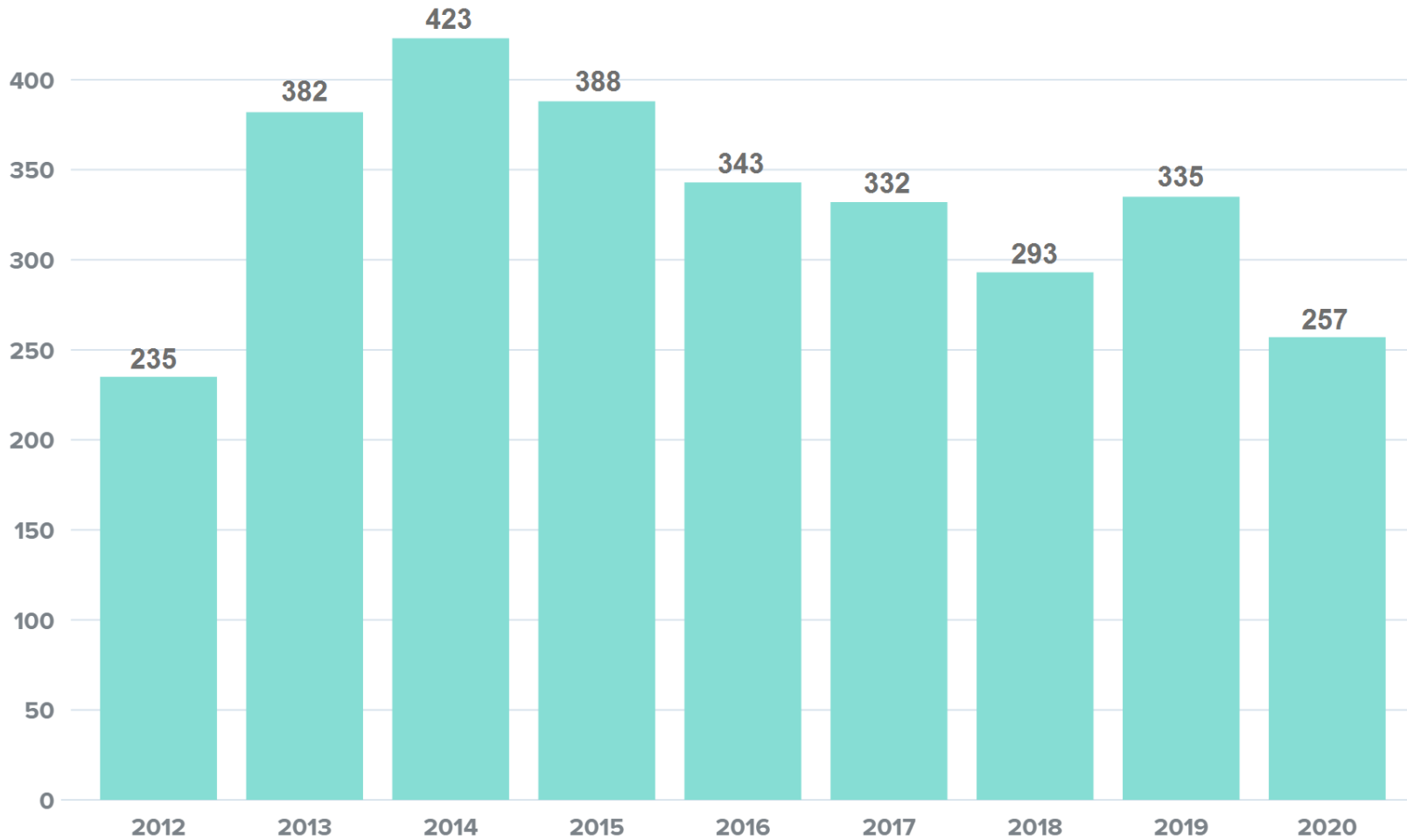
Julia Luque Moreno
Médico Interno Residente de 1º año
Complejo Hospitalario Universitario de Badajoz

ÍNDICE



- Introducción.
- Nefrectomía en el donante vivo.
- Modalidades de nefrectomía laparoscópica.
- Cirugía de implante renal.
- Nuestra experiencia.
- Conclusiones.
- Bibliografía.

Número total de trasplantes de riñón de donante vivo en España de 2012 a 2020



INTRODUCCIÓN



- Trasplante renal: mejor opción terapéutica para la Enfermedad Renal Crónica terminal.
- La prevalencia mundial de pacientes que requieren un trasplante renal está aumentando.
- En España en 2019 se realizaron 3.423 trasplantes renal, 335 procedentes de un donante vivo.
- Se necesita fomentar y perfeccionar los trasplantes de donante vivo.

NEFRECTOMÍA EN DONANTE VIVO



El donante es una persona sana.

Riesgos de mortalidad de 0,03% y de insuficiencia renal terminal 0,9%.

¿Qué riñón se extrae del donante?



- El "menos" bueno.
- Pedículo único
- Riñón izquierdo: vena renal más larga

NEFRECTOMÍA EN DONANTE VIVO



Técnicas quirúrgicas:

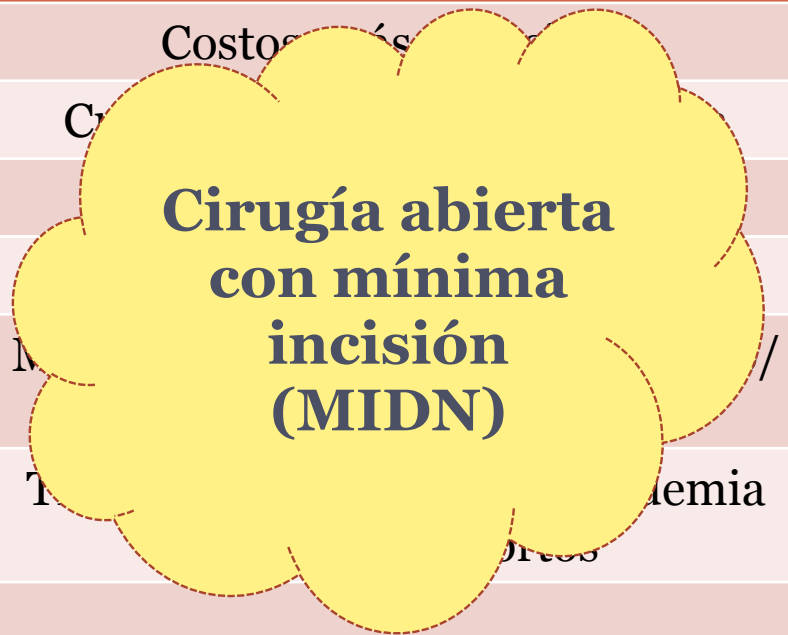- Cirugía abierta
 - Línea media
 - Lumbotomía subcostal
 - Sub/supracostal
 - Lumbar-dorsal
- Cirugía laparoscópica → más utilizada.

VENTAJAS	INCONVENIENTES
Visión magnificada de los vasos	Mayor tiempo quirúrgico y de isquemia caliente
Menor dolor postoperatorio	Peor control de complicaciones intraoperatorias
Menor cicatriz quirúrgica	Más reintervenciones
Menor estancia hospitalaria	Mayor riesgo de complicaciones tromboembólicas
Rápida reincorporación a vida	Mayor curva de aprendizaje

NEFRECTOMÍA EN DONANTE VIVO



LAPAROSCOPIA	CIRUGÍA ABIERTA
Mejores resultados estéticos	Costos más
Disminución del dolor POP	C
Menor sangrado quirúrgico	
Menor uso de analgésicos POP	
Menor estancia hospitalaria POP	M
Periodo de convalecencia corto	T / anemia
Retorno temprano a la vida laboral	riesgos



POP: postoperatorio

- Incidencia global de complicaciones quirúrgicas semejante, pero de distintos perfiles.

MODALIDADES DE NEFRECTOMÍA LAPAROSCÓPICA



- Laparoscopia pura.
- Laparoscopia mano-asistida
- Endoscópica de un solo puerto/ sitio (LESS)
- Endoscópica transluminal a través de orificio natural (NOTES)
- Laparoscopia asistida por robot

MODALIDADES DE NEFRECTOMÍA LAPAROSCÓPICA

- Cirugía laparoscópica pura

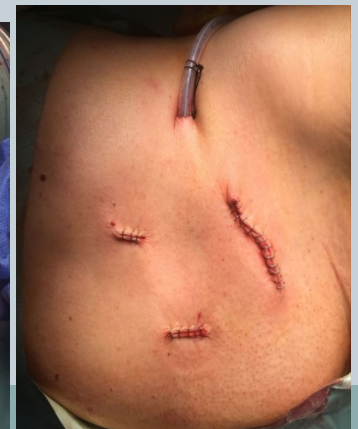
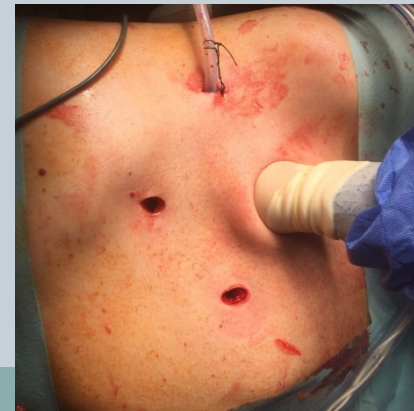
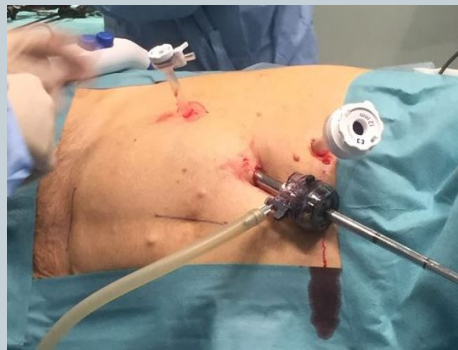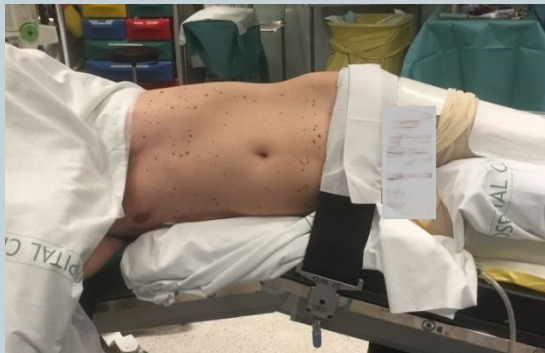- Difícil corrección de complicaciones quirúrgicas.
- Mayor curva de aprendizaje.
- Tiempos prolongados.

- Cirugía laparoscópica mano-asistida:

- Combinación técnica abierta+ laparoscópica
- Tiempo de isquemia caliente muy similar a la cirugía abierta

**TÉCNICA
MÁS
UTILIZADA**

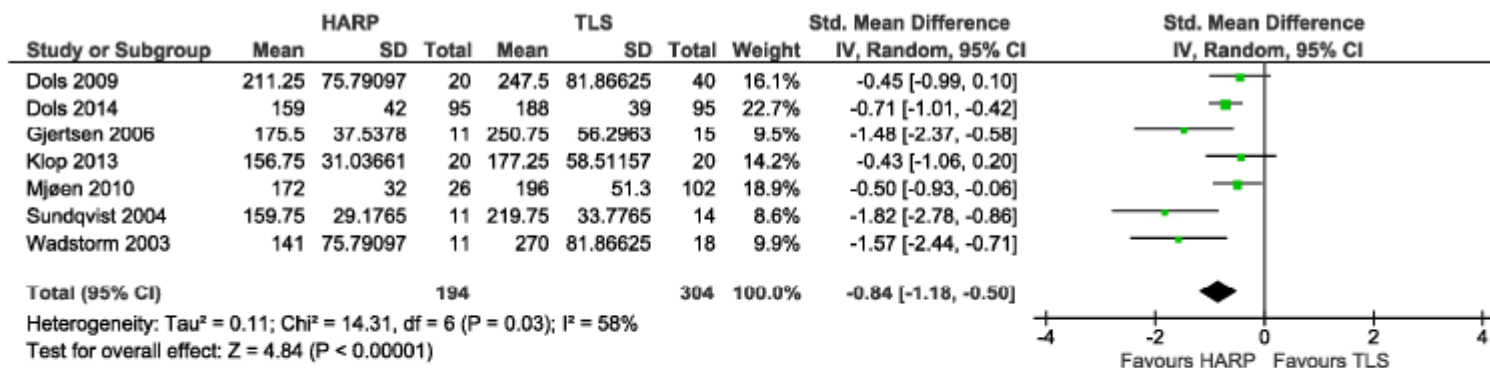


MODALIDADES DE NEFRECTOMÍA LAPAROSCÓPICA

Metaanálisis de 2016:

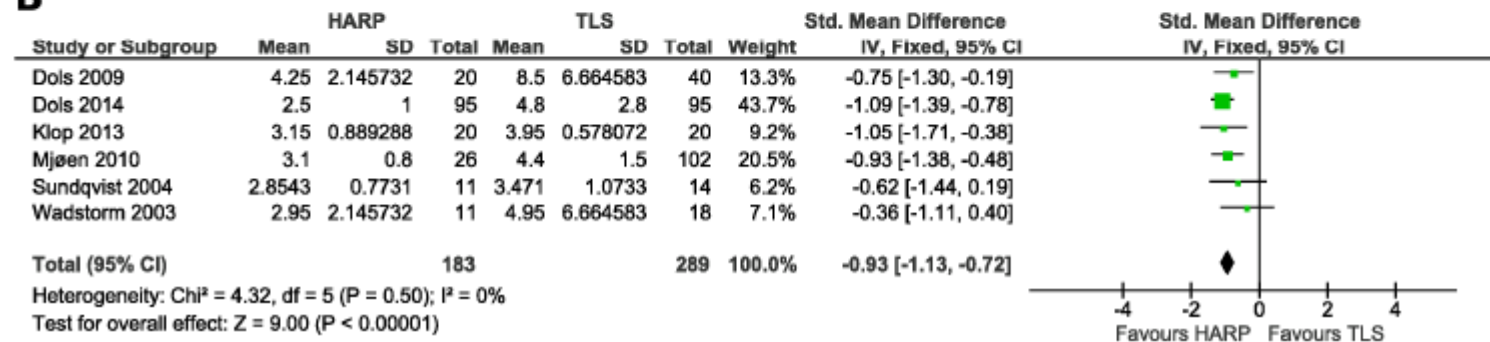
*Nefrectomía laparoscópica en donante vivo:
Laparoscopia pura vs Laparoscopia mano-asistida*

A



A:
Tiempo quirúrgico

B

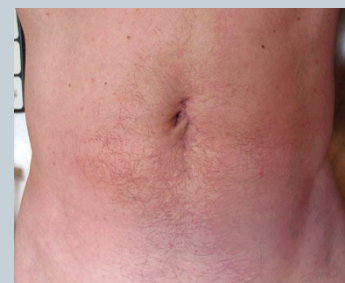
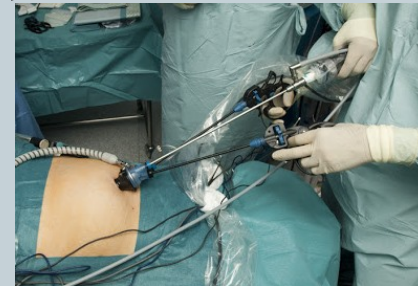
B:
Tiempo de isquemia
caliente

MODALIDADES DE NEFRECTOMÍA LAPAROSCÓPICA

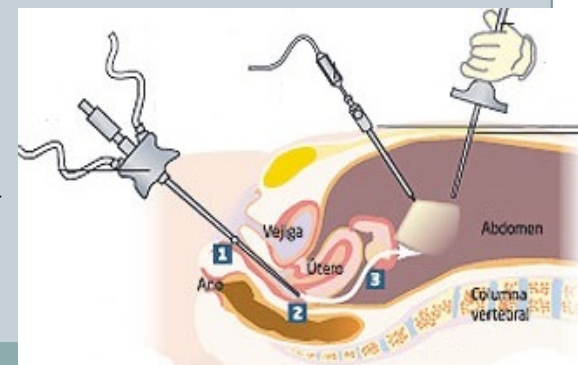
● Cirugía endoscópica de sitio/puerto único (LESS):

- Mejores resultados estéticos.
- Inconvenientes:
 - ✦ Pérdida de la triangulación
 - ✦ Pérdida de sensación de profundidad
 - ✦ Colisión de instrumentos
 - ✦ Dificultad en la retracción de órganos
 - ✦ Necesidad de cruzar las manos del cirujano.



● Cirugía endoscópica transluminal a través de orificio natural (NOTES):

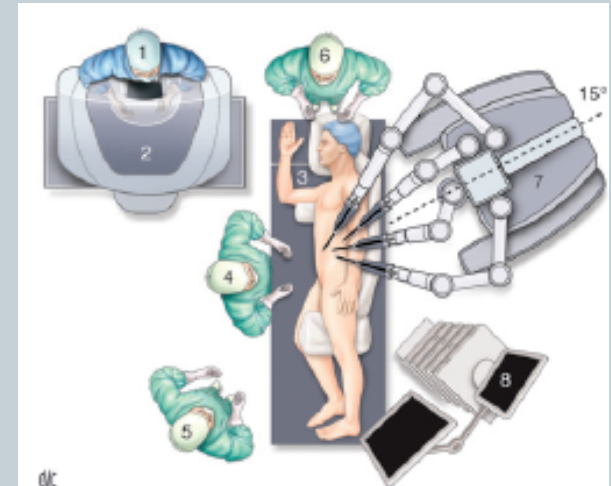
- Útil en mujeres
- Técnica híbrida: Laparoscopia + Incisión vaginal
- Menor morbilidad y buenos resultados estéticos



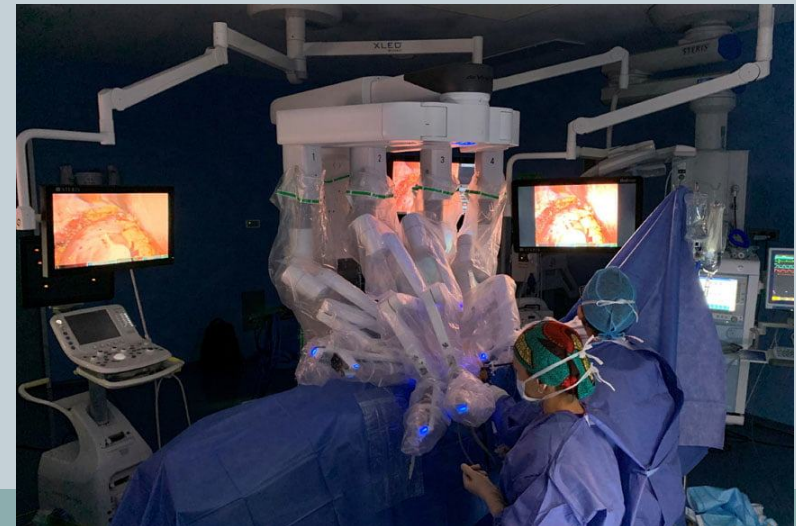MODALIDADES DE NEFRECTOMÍA LAPAROSCÓPICA

- Cirugía laparoscópica asistida por Robot:

- Altos costes
- Ventajas:
 - ✦ Estabilidad de la cámara.
 - ✦ Mayores grados de libertad.
 - ✦ Gran precisión.
 - ✦ Menor pérdida sanguínea.
 - ✦ Curva de aprendizaje corta.



**EL FUTURO
DE LAS
NEFRECTOMÍAS
DE DONANTE
VIVO**



MODALIDADES DE NEFRECTOMÍA LAPAROSCÓPICA

- Requisitos de garantía del proceso:



- Cumplir requisitos legales y éticos.



- Experiencia en laparoscopia de alta complejidad acreditada.

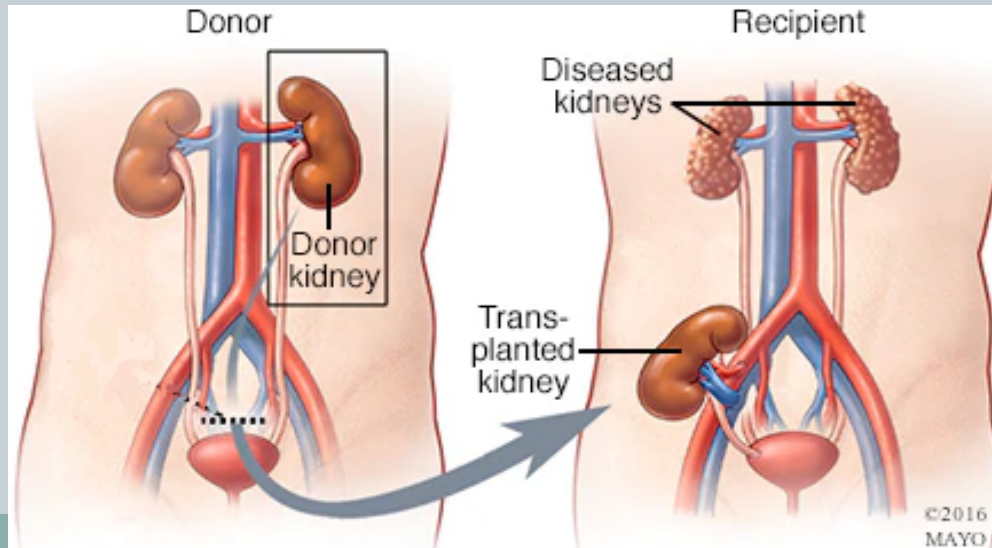


- Servicio acreditado por la Organización Nacional de Trasplantes y la Consejería de Salud.

CIRUGÍA DE IMPLANTE RENAL



- Según zona de implante {
 - Ortotópico
 - Heterotópico (fosa iliaca)
- Ubicación preferente:
Fosa iliaca derecha (vena iliaca externa más superficial)



CIRUGÍA DE IMPLANTE RENAL



Técnicas quirúrgicas:

- Cirugía abierta → la más utilizada
- Cirugía laparoscópica
 - ✦ Usada en muy pocos centros.
 - ✦ Tiempo de isquemia fría y caliente prolongados.
- Cirugía asistida por Robot
 - ✦ Ventajas de cirugía mínimamente invasiva (menos infección).
 - ✦ La visión 3D y tecnología EndoWrist facilitan la implantación.

NUESTRA EXPERIENCIA



- Programa para fomentar la donación renal en personas sanas.
- 3 nefrectomías izquierdas laparoscópicas mano-asistida.
- Resultados exitosos.



CONCLUSIONES



- Necesidad de fomentar el trasplante de donante vivo, ante la seguridad técnica y la escases de órganos.
- El donante es una persona sana.
- La técnica laparoscópica es la más utilizada, concretamente la laparoscopia mano-asistida.
- Se necesita gran experiencia para su realización.

BIBIOGRAFÍA



1. Bishoff J. Atlas de cirugía urológica laparoscópica. Barcelona: Masson; 2008.
2. Stolzenburg J, Türk I, Liatsikos E. Laparoscopic and Robot-Assisted Surgery in Urology. Berlin, Heidelberg: Springer Berlin Heidelberg; 2011.
3. R. Patel V, Ramalingam M. Operative atlas of laparoscopic reconstructive urology. 2nd ed. [Place of publication not identified]: Springer; 2017.
4. Castañeda D, López L, Martín I, Martín R, Lozano E. Trasplante renal de donante vivo: “una mirada global”. Urología Colombiana. 2014;23(3):205-213.
5. Prudhomme T, Roumiguié M, Sallusto F, Doumerc N. Extracción y trasplante renal en el donante vivo por laparoscopia asistida por robot. EMC - Urología. 2020;52(1):1-13.
6. Pérez Sáez M, Pascual J. Técnicas quirúrgicas en donante vivo y fallecido. Complicaciones. Indicaciones de embolización y nefrectomía del injerto. Visión del Nefrólogo | Nefrología al día [Internet]. Nefrologiaaldia.org. 2021 [cited 25 January 2021]. Available from: <https://www.nefrologiaaldia.org/es-articulo-tecnicas-quirurgicas-donante-vivo-fallecido-309>
7. Elmarazy A, Abushouk AI, Kamel M, Negida A, Naser O, Should handassisted retroperitoneoscopic nephrectomy replace the standard laparoscopic technique for living donor nephrectomy? A meta-analysis, *International Journal of Surgery* (2017), doi: 10.1016/j.ijssu.2017.02.018.
8. Özdemir-van Brunschot D, Koning G, van Laarhoven K, Ergün M, van Horne S, Rovers M et al. A Comparison of Technique Modifications in Laparoscopic Donor Nephrectomy: A Systematic Review and Meta-Analysis. PLOS ONE. 2015;10(3):e0121131.
9. Musquera M, Peri L, Izquierdo L, Campillo P, Ribal M, Alcaraz A. Experiencia pionera en España con nefrectomía LESS de donante vivo. Actas Urológicas. Españolas. 2011;35(9):559-562.
10. Rodríguez O, Breda A, Esquena S, Villavicencio H. Aspectos quirúrgicos actuales de la nefrectomía de donante vivo. Actas Urológicas Españolas. 2013;37(3):181-187.
11. Alcaraz A, Musquera M, Peri L, Izquierdo L, García-Cruz E, Huguet J et al. Feasibility of Transvaginal Natural Orifice Transluminal Endoscopic Surgery-Assisted Living Donor Nephrectomy: Is Kidney Vaginal Delivery the Approach of the Future?. *European Urology*. 2011;59(6):1019-1025.
12. Hubert J, Renoult E, Mourey E, Frimat L, Cormier L, Kessler M. Complete robotic-assistance during laparoscopic living donor nephrectomies: An evaluation of 38 procedures at a single site. *International Journal of Urology*. 2007;14(11):986-989.
13. Gutiérrez del Pozo R, Truán Cacho D, Franco de Castro A. Trasplante renal de donante vivo: implante renal y sus variantes. Archivos Españoles de Urología (Ed impresa). 2005;58(6).
14. Shapiro, Brennan. Kidney transplantation in adults: benefits and complications of minimally invasive live-donor nephrectomy. UpToDate. 2020. Consultado el 31 de enero de 2021.
15. Shapiro, Brennan. Kidney transplantation in adults: deceased- and living-donor renal allograft recovery. UpToDate. 2020. Consultado el 31 de enero de 2021.



MUCHAS GRACIAS