



Sepsis y distensión abdominal post-RTU

M^a Begoña Martínez Rodríguez
Residente 2^o año
CHU Toledo

Introducción

- ◀ La RTU vesical es una técnica básica en la Urología actual.
- ◀ Sus complicaciones están clásicamente descritas, pero su manejo, aunque protocolizado, debe ser flexible e individualizado según la gravedad y estado de cada paciente.



Caso clínico





“

Paciente de 74 años con repetidas visitas a Urgencias desde 2016 por hematuria, en seguimiento por Urología.

Se realizaron en su momento cistoscopia y TAC abdomino-pélvico sin hallazgos urológicos.



En seguimiento

- ◀ El paciente continúa con hematuria, por lo que se realizan:
 - ◀ Ecografía urológica (sin hallazgos)
 - ◀ Cistoscopia: subóptima por sangrado. Se objetivan hallazgos sugerentes de tumor vesical en suelo.
- ◀ Se programa para RTU vesical.



Durante la cirugía...

- ◀ Gran masa en hemivejiga izquierda que se extiende hacia cuello.
- ◀ Aspecto sólido, haciendo dudar de origen prostático.
- ◀ RTU parcial de la misma. Se realiza
- ◀ Tacto rectal sugestivo de malignidad.
- ◀ PSA de 2.2ng/dL.



Durante el post-operatorio...

- ◀ PO tórpido: síndrome constitucional + fiebre.
- ◀ No claros signos de peritonismo, pero sí dolor hipogástrico leve y distensión abdominal progresiva.

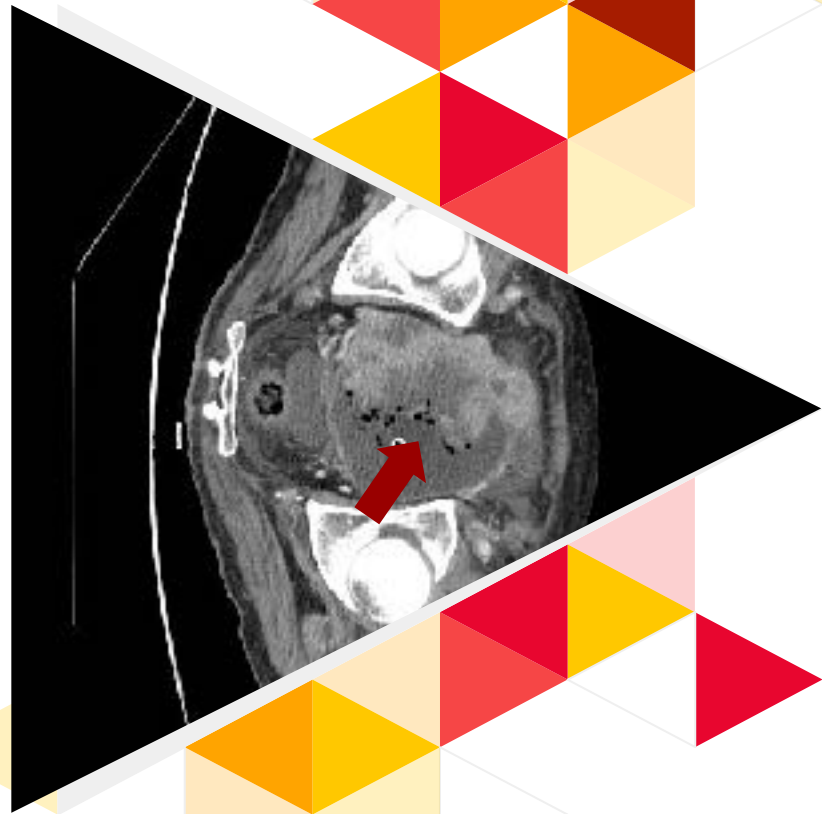


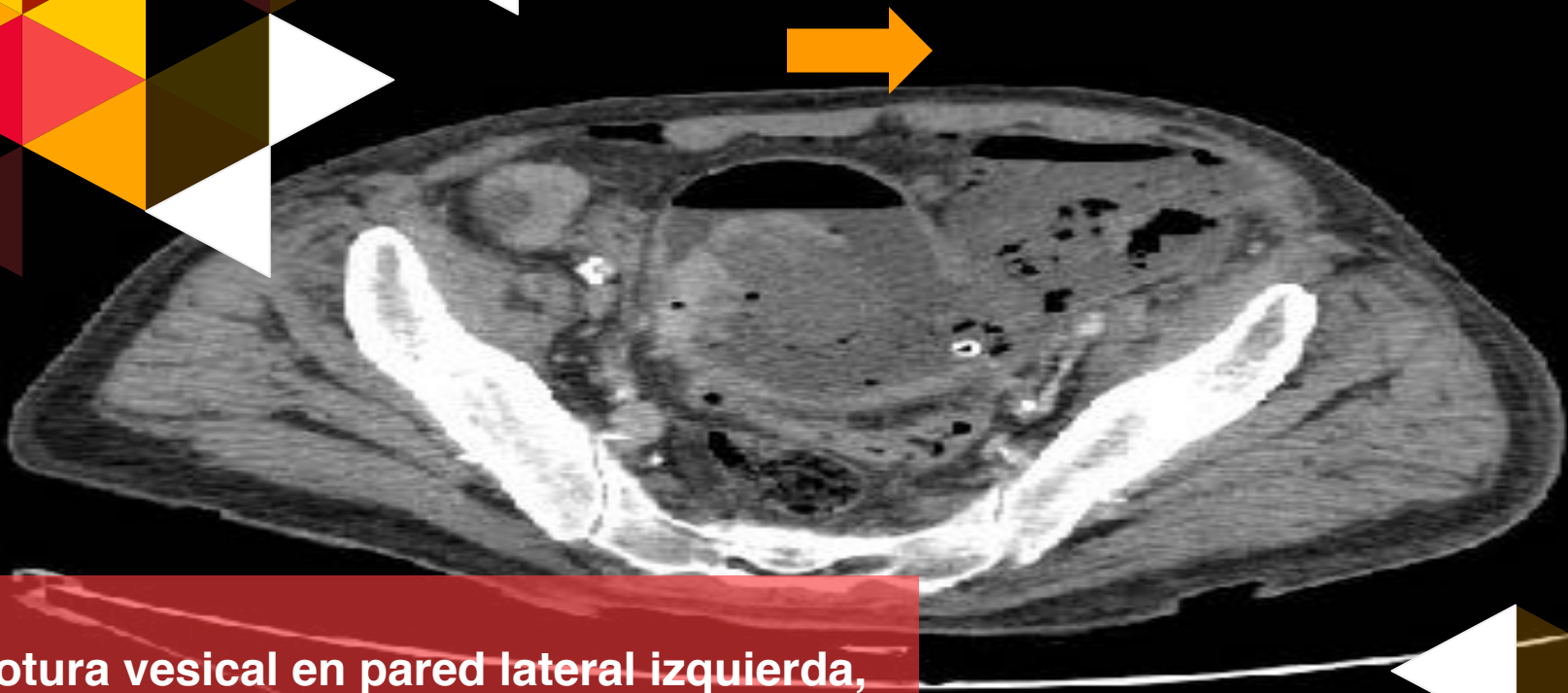
TAC abdomino pélvico urgente



Hallazgos

- ▶ Tumorción intravesical, en pared derecha.
- ▶ Probable infiltración de la grasa del ángulo vesico-seminal derecho y parénquima prostática, pero aparente conservación de la grasa perivesical.





Rotura vesical en pared lateral izquierda, con presencia de colecciones complejas en retroperitoneo con aire en su interior.



Resolución

- ◀ Cistoprostatectomía de urgencia con buena evolución posterior.
- ◀ En pieza de anatomía patológica:
 - ◀ Tumor vesical de alto grado infiltrante (pTNM: pT3a, pN1, pMx)
 - ◀ Adenocarcinoma de próstata Gleason 4+4 en lóbulo derecho, con diferenciación mucinosa focal (pTNM: pT2, pNx, pMx).

Conclusiones



- ◀ La rotura vesical es una complicación descrita post RTU.



- ◀ Su precoz y correcto manejo postoperatorio puede marcar la supervivencia del paciente.



- ◀ Las perforaciones extraperitoneales deben manejarse según la clínica del paciente.

Conclusiones



- ◀ La rotura vesical con abscesos retroperitoneales supone una urgencia vital que lleva en caso de vejigas tumorales a la cistectomía de urgencia.
- ◀ El hallazgo de adenocarcinoma de próstata concomitante tras cistoprostatectomía no es infrecuente, y supone, además, un factor independiente de mortalidad.

¡Muchas gracias!

¿Preguntas?

