



CRIPTORQUIDIA: CONSECUENCIAS DE AUSENCIA DE TRATAMIENTO

Villares López, A.; Gómez García, I.; Saenz Calzada, D.; Vivanco López-Muñoz, C.; Sed Fernández, M.; Martínez Rodríguez, MB; López Guerrero, MA.; Rubio Hidalgo, E.; Álvarez Buitrago, L.; Álvarez Fernández, MF.; Gómez Rodríguez, A.
Servicio de Urología, Hospital Virgen de la Salud, Complejo Hospitalario de Toledo, Toledo

Caso clínico

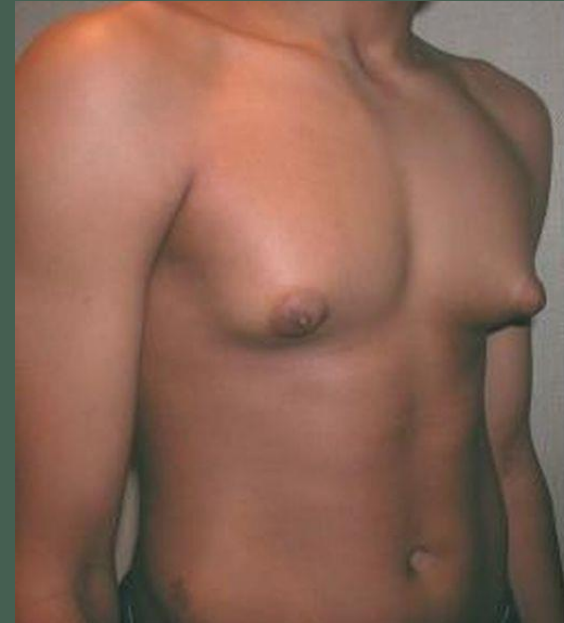HISTORIA CLÍNICA

Varón 52 años

Ginecomastia
de predominio
derecho

Aumento de
beta-hCG y
testosterona

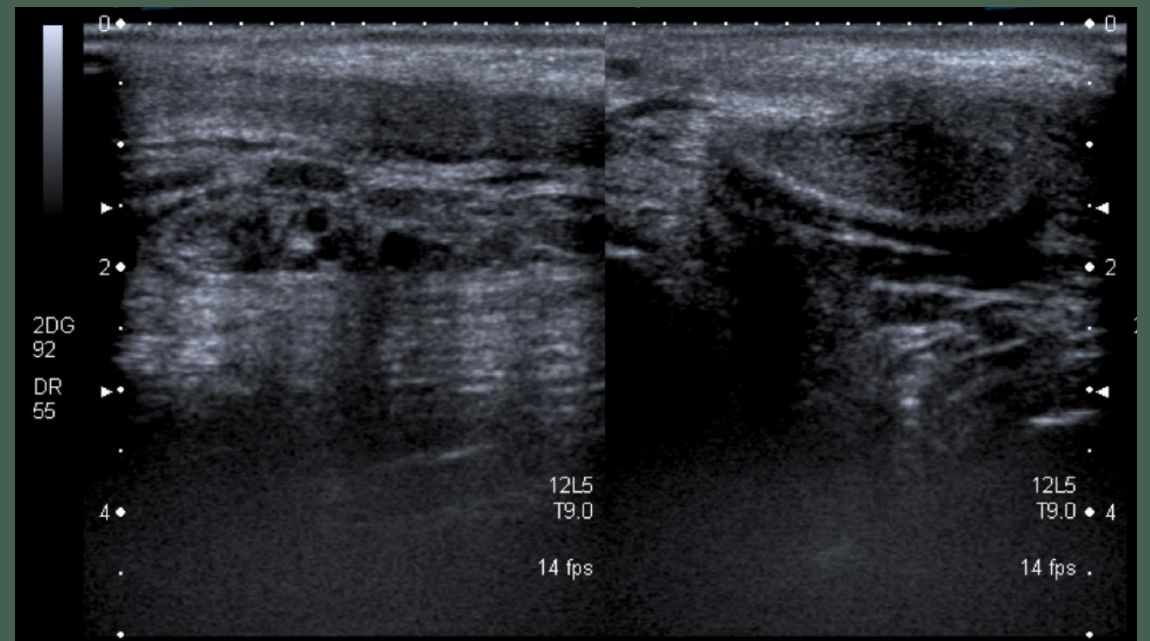
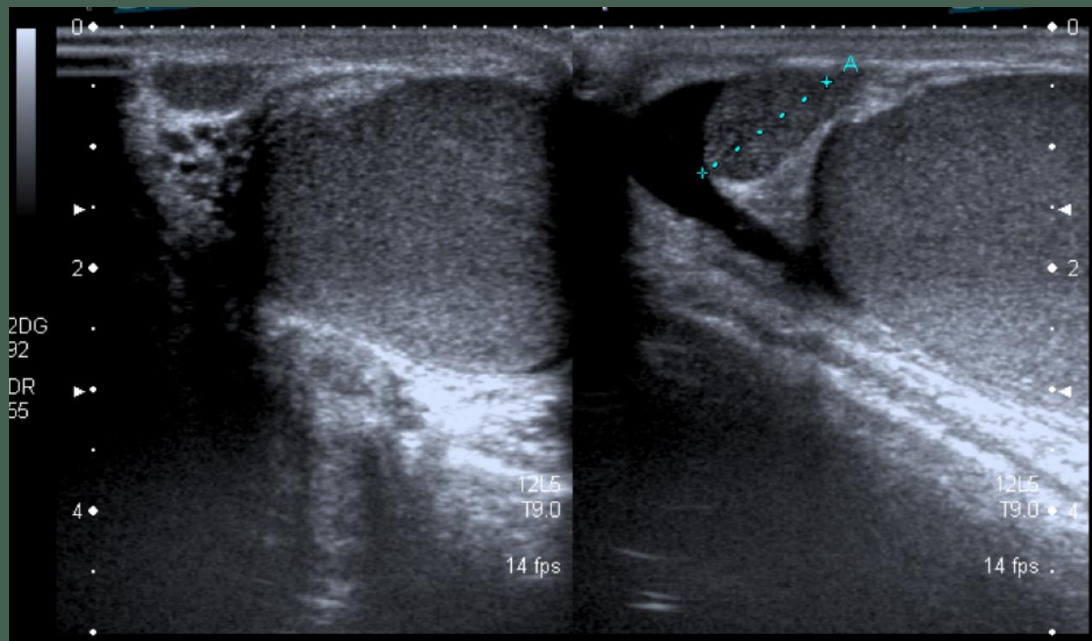
Criptorquidia
de teste
izquierdo



Caso clínico

PRUEBAS COMPLEMENTARIAS

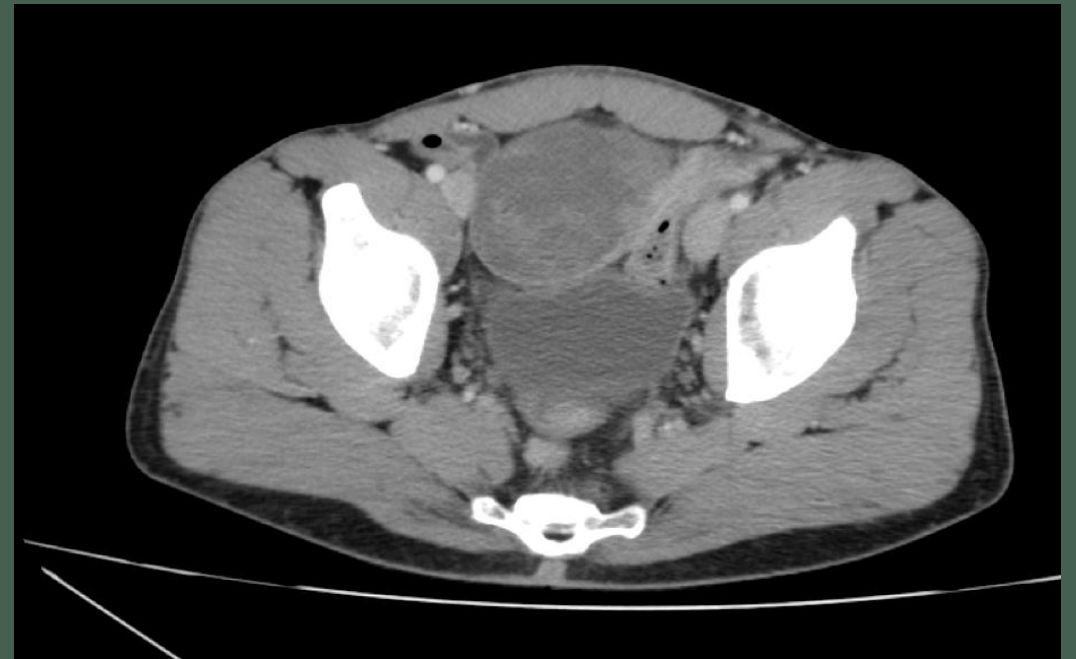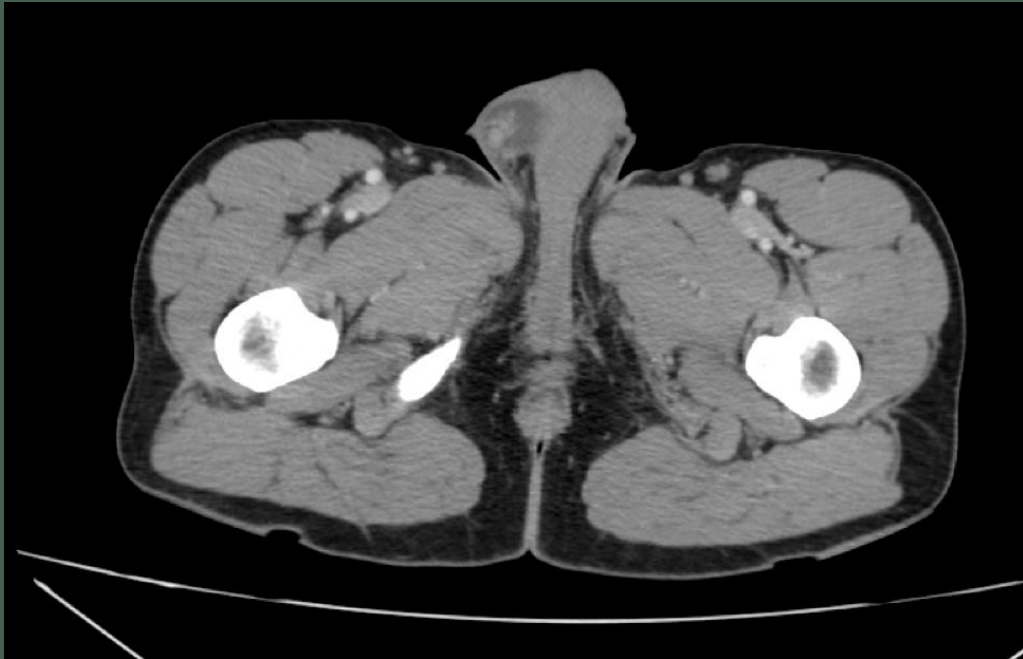Ecografía testicular



Caso clínico

PRUEBAS COMPLEMENTARIAS

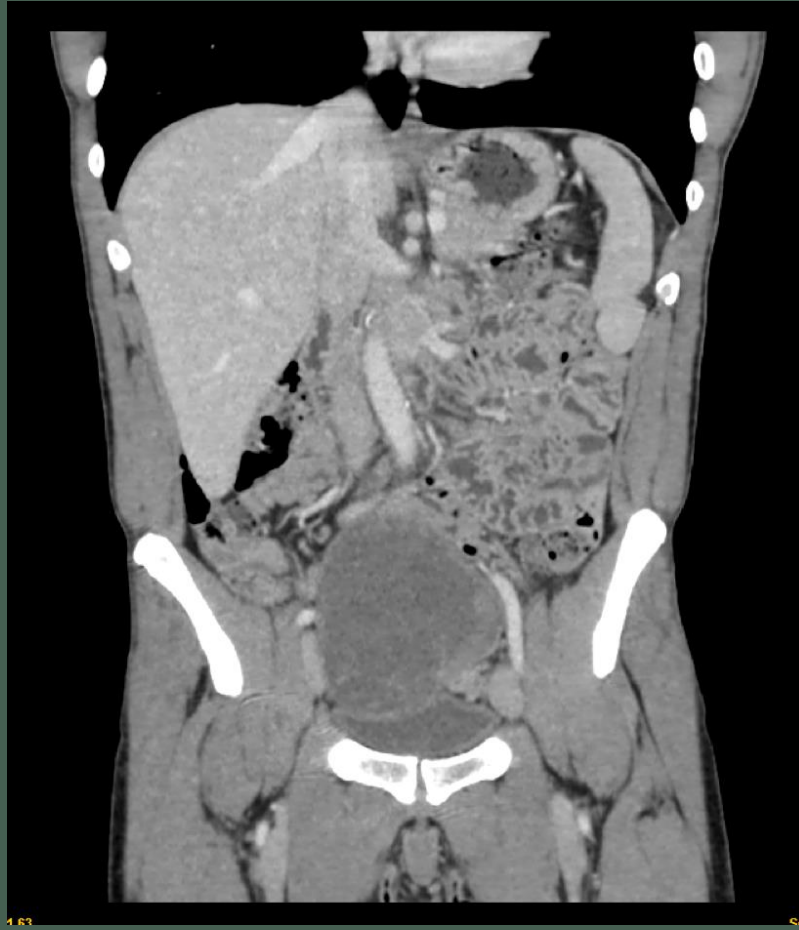TC abdomino-pélvico



Caso clínico

PRUEBAS COMPLEMENTARIAS

TC abdomino-pélvico



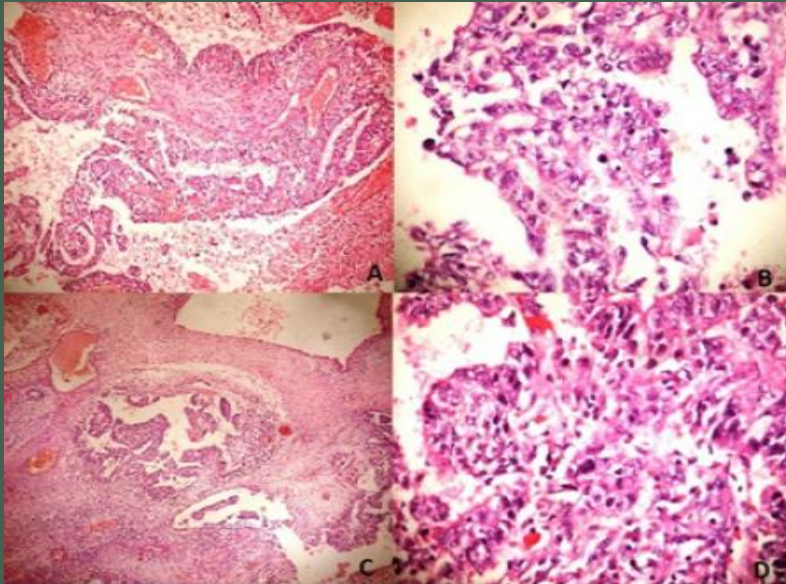
Caso clínico

¿Tumor germinal?



Exéresis laparoscópica de masa supravesical

Posteriormente...



Oncología: TC body (nódulo pulmonar LDI de 4 mm compatible con metástasis y pequeñas adenopatías retroperitoneales de 5-6mm)

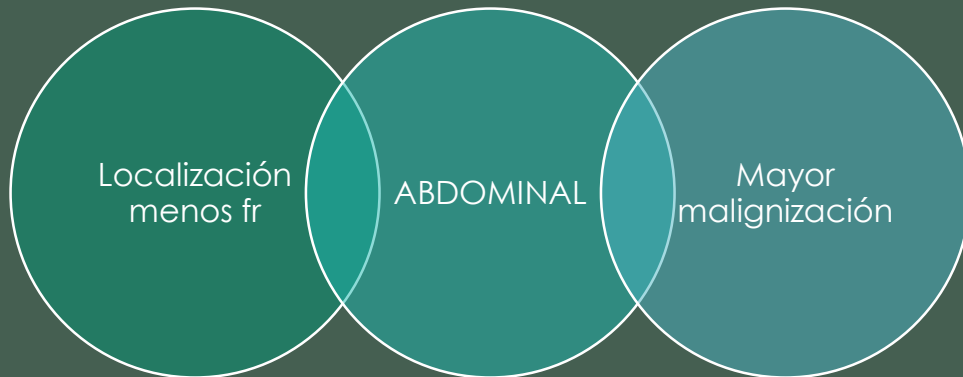
Se decide proponer al paciente 4 ciclos de quimioterapia según el esquema BEP

Carcinoma embrionario (40%) y tumor del saco vitelino (10%)

Discusión

La criptorquidia se observa en el 2% de los niños, de los cuales el 90%, afecta sólo a un testículo. De ellos, el 20% presenta testículos no palpables, de los cuales en el 20% de los casos, está ausente.

Principal factor de riesgo de cáncer testicular y la mayoría lo hacen hacia tumores de células germinales
Más frecuente: SEMINOMA

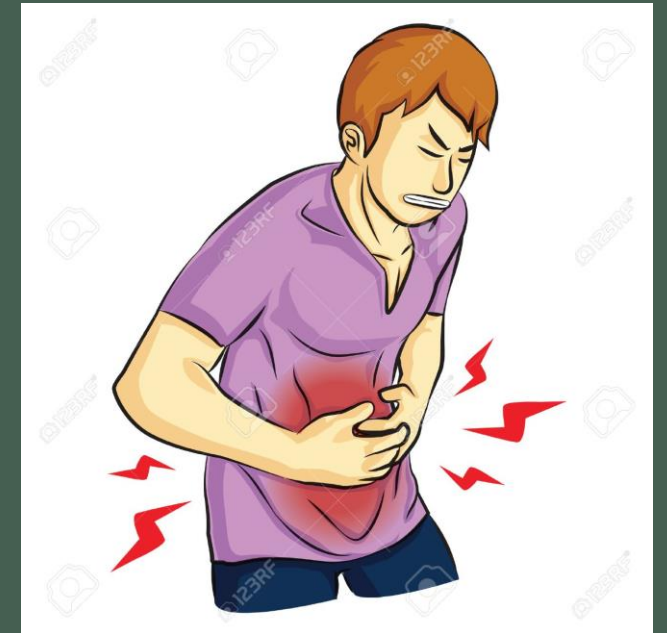
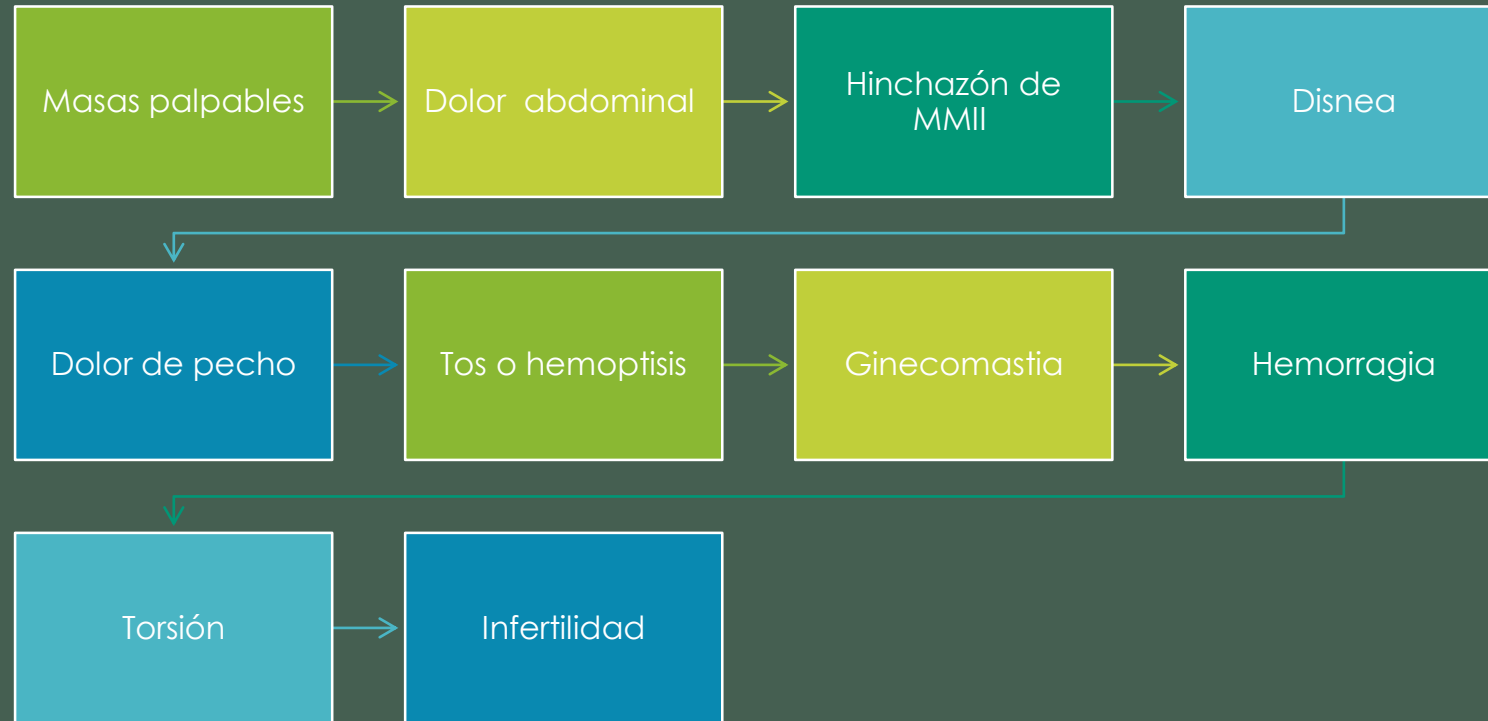


En testículos criptorquideos la incidencia de cáncer testicular se estima:

3 a 48 veces mayor

Discusión

CLÍNICA



Discusión

DIAGNÓSTICO DIFERENCIAL

Apendicitis aguda

Cálculo urinario

Efectos en masa,
síntomas compresivos
de los tractos
gastrointestinal y
genitourinario



Conclusiones

- 1.-La detección temprana de testículos no descendidos y el tratamiento con orquidopexia son claves para la prevención del tumor testicular.
- 2.-La mayoría de los tumores testiculares derivan de células germinales.
- 3.-La orquidopexia tardía y la localización intraabdominal predisponen el desarrollo de tumoraciones.
- 4.-Según la revisión realizada, el riesgo de desarrollar cáncer testicular en testículos criptorquídicos descendidos, no es mucho mayor que en la población sana siempre que estos testículos se hayan descendido en edades tempranas.

Bibliografía

Alonso Domínguez Francisco J., Amador Sandoval Berardo V., Fragas Valdés Ramiro, Ares Valdés Yolanda, Carballo Velázquez Leonor. Testículos no descendidos y cancer. Arch. Esp. Urol. [Internet]. 2005 Mayo [citado 2018 Mar 29] ; 58(4): 365-372. Disponible en: http://scielo.isciii.es/scielo.php?script=sci_arttext&pid=S0004-06142005000400015&lng=es.

Castillo Fernández, A.L.; Paredes Esteban, R.M.; Vargas Cruz, V.; Ruiz Hierro, C.; Lasso Betancor, C.E.; Gómez Beltrán, O.D.; Garrido Pérez, V. Cáncer testicular y criptorquidia. Mito o realidad. Hospital Universitario reina Sofía. Córdoba.

CARLOTTO, J. R. M., COLLEONI-NETO, R., SHIGUEOKA, D. C., ARTIGIANI-NETO, R., & LOPES-FILHO, G. de J. (2015). INTRA-ABDOMINAL SEMINOMA TESTIS IN ADULT: CASE REPORT. *Arquivos Brasileiros de Cirurgia Digestiva : ABCD = Brazilian Archives of Digestive Surgery*, 28(4), 296. <http://doi.org/10.1590/S0102-6720201500030021>

Cristián Palma C., Cristóbal B., Maccioni R.. Seminoma de testículo abdominal en un paciente adulto: reporte de un caso. Actas Urol Esp [Internet]. 2007 Feb [citado 2018 Mar 29] ; 31(2): 160-163. Disponible en: http://scielo.isciii.es/scielo.php?script=sci_arttext&pid=S0210-48062007000200014&lng=es.

Gambra Arregui, L; Llarena Ibarguren, R; Maldonado, O F; Vazquez Fernandez, E. Tumor germinal desarrollado en teste ectópico intraabdominal. Archivos Españoles de Urología, vol. 67, núm. 4, mayo, 2014, pp. 350-352 Editorial Iniestares S.A. Madrid, España

Llanes González L., Luján Galán M., Rodríguez García N., García Tello A., Berenguer Sánchez A.. Tendencia en la incidencia del cáncer testicular de células germinales en un área sanitaria española de 300.000 habitantes (1991-2005). Actas Urol Esp [Internet]. 2008 Ago [citado 2018 Mar 29] ; 32(7): 691-695. Disponible en: http://scielo.isciii.es/scielo.php?script=sci_arttext&pid=S0210-48062008000700004&lng=es.

P. Albers (presidente), W. Albrecht, F. Algaba, C. Bokemeyer, G. Cohn-Cedermark, K. Fizazi, A. Horwich, M. P. Laguna Eur. Cáncer de testículo. Urol 2008;53(3):478-96,497-513

Valsero Herguedas, ME.; Pascual Samaniego, M.; García Lagarto, E.; Martín Martín, S.; Muñón Moreno, MF.; Cortiñas González, JR. Cáncer testicular: Nuestra experiencia en 10 años. Servicio de Urología, Servicio de Anatomía Patológica y Unidad de Apoyo a la Investigación. Hospital clínico Universitario. Valladolid. España

Velez, D., Zhao, P., Mayer, T., & Singer, E. (2015). Intra-abdominal seminoma found incidentally during trauma workup in a man with bilateral cryptorchidism. *Urology Annals*, 7(4), 534–536. <http://doi.org/10.4103/0974-7796.162220>

¡Muchas gracias!

