


*Claudia Vivanco López-Muñoz
Hospital Virgen de la Salud, Toledo.*

COMPLEJO HOSPITALARIO
DE TOLEDO



Cólico renoureteral de origen inesperado.

Paciente...

Varón, 24 años

AP:

- RAMC
- No antecedentes clínicos de interés.
- IQx: orquiectomía radical derecha (12/04/2017) por carcinoma embrionario pT₁ + estudio de extensión negativo sin otros tratamientos, herniorrafia inguinal izquierda (con 18 meses).



Visita a Urgencias 16/02/2018

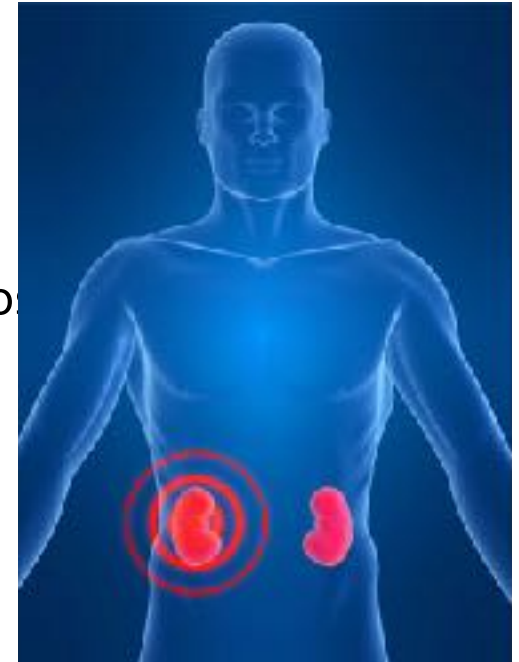
Clínica:

- Dolor cólico renal derecho de varios días de evolución.
- Febrícula.
- No otra clínica.

EF: Abdomen blando y depresible, no doloroso, sin signo de irritación peritoneal, PPRD positiva.

Analítica:

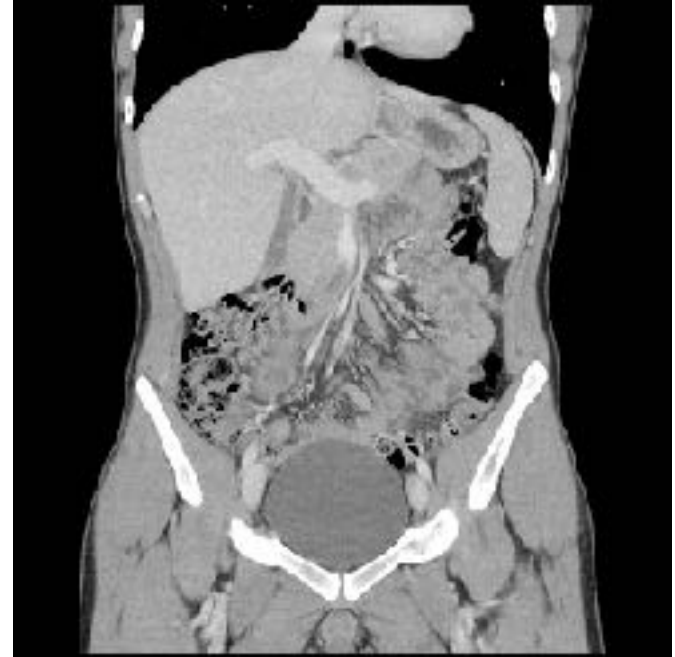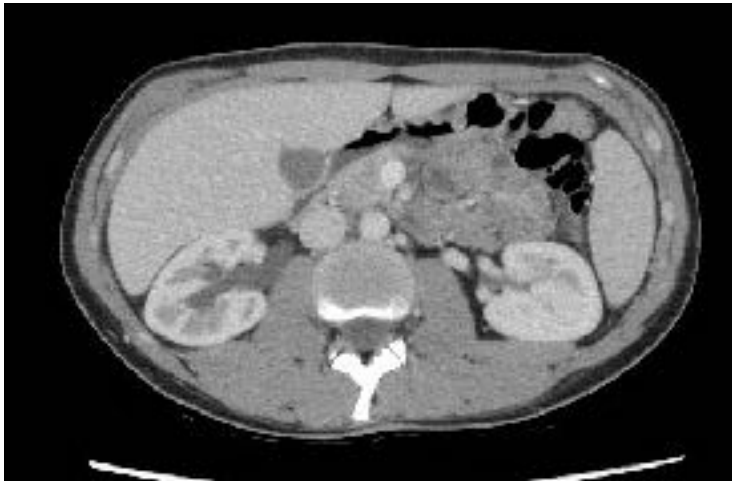- PCR 55



Estudio de imagen

TAC Abdomino-pélvico:

- Lesión nodular de 2,5 x 3 cm en cruce de uréter con vasos ilíacos derechos.
- UHN grado II del sistema excretor derecho.



Evolución durante ingreso...

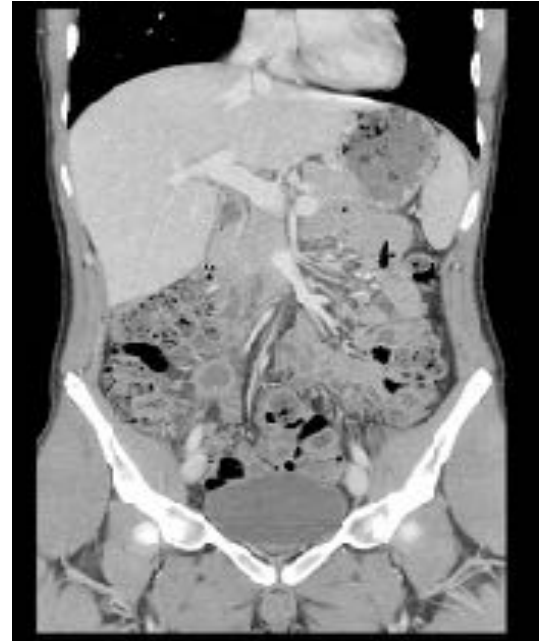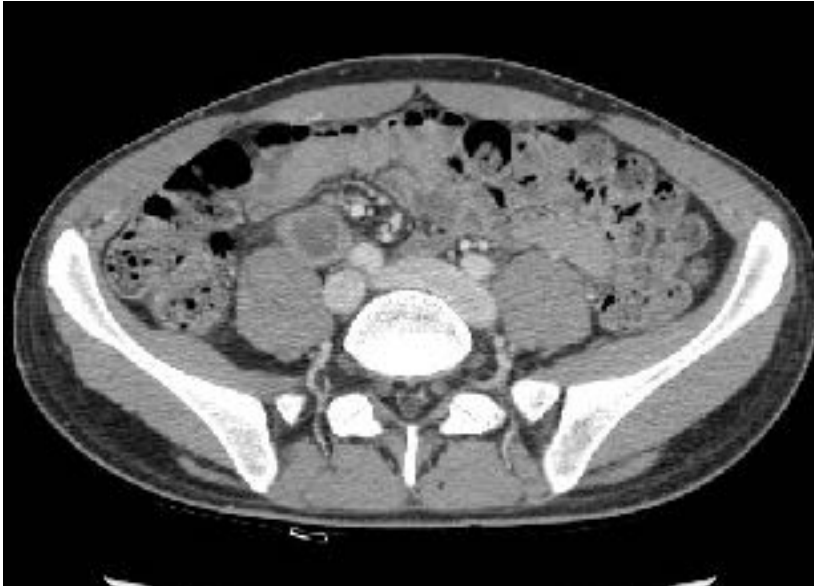- Tratamiento antibiótico.
- Afebril y control del dolor con analgesia.
- Marcadores testiculares NEGATIVOS.
- Dx Diferencial:



ADENOPATIA NECROTICA vs. ABSCESO.

Resultados y actitud...

TAC de control para valorar punción percutánea → **SE DESCARTA**

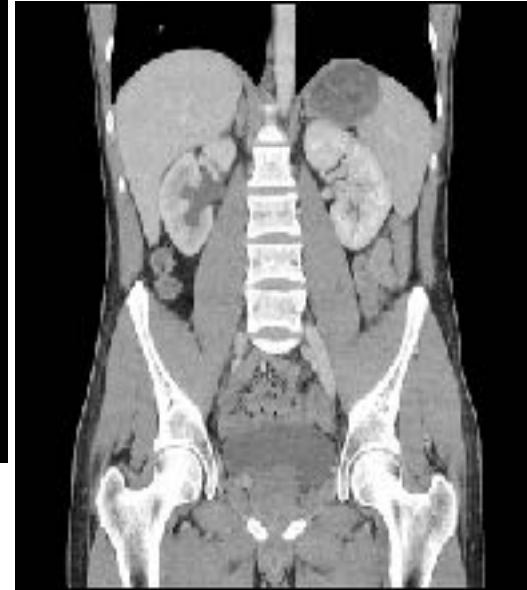
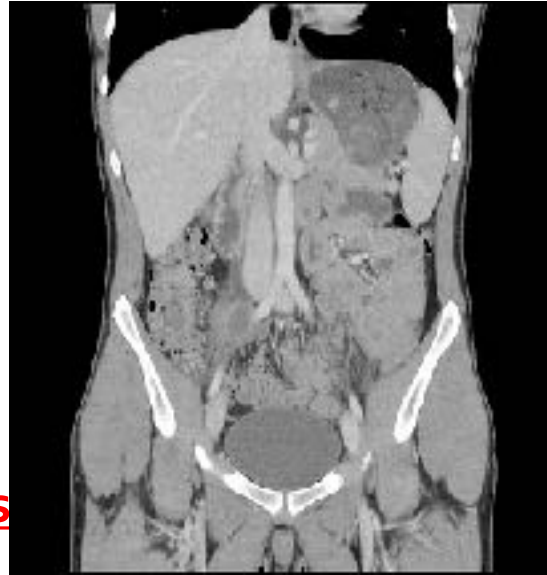
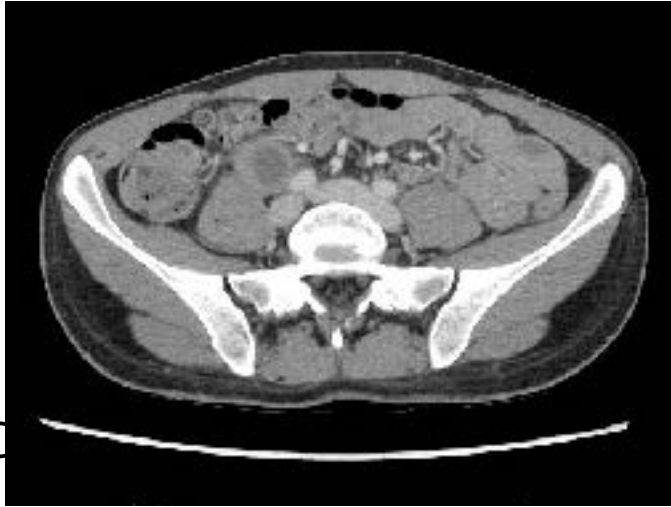Acta para control en consorcio.



Revisión...

Nuevo TAC un mes después...



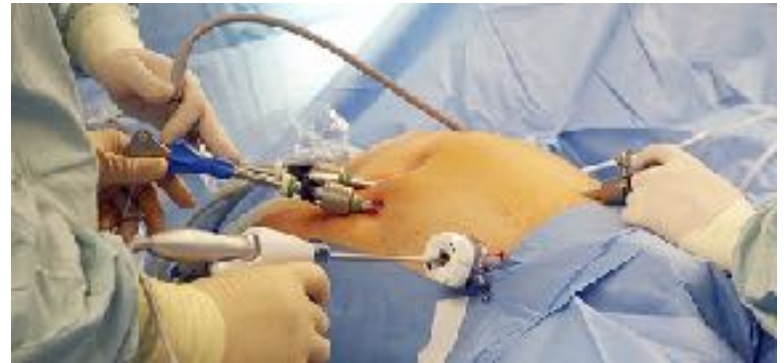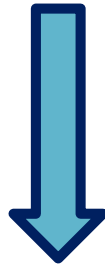JC

es

LEQ: Linfadenectomia LP

Intervención quirúrgica:

- Linfadenectomía retroperitoneal LP (26/04/2018).
- Cateterización previa con JJ de uréter derecho.



AP: Metástasis de Ca. Embrionario



Repaso bibliográfico...

Recidiva del cáncer testicular.

Epidemiología

- Los tumores de testículo → 1% de los cánceres en varones.
- Pico de incidencia 15-35 años.
- Histología predominante: células germinales (90-95%).
 - Seminomatosos: 40%
 - No seminomatosos 60%:
 - carcinoma embrionario
 - coriocarcinoma
 - tumor del saco vitelino
 - teratoma.



Tasa de recidivas

- Recidiva → retroperitoneal

- Precoz (< 2 años)
- Tardía (> 2 años) → 2-3%

- Factores de riesgo:

- Carcinoma embrionario
- Invasión vascular/linfática
- Afectación de la albugínea
- Vía de abordaje orquiectomía
- Marcadores positivos tras cirugía

Opciones terapéuticas tras recidiva

- Quimioterapia.
- Radioterapia.
- Linfadenectomía de rescate:
 - Masas residuales con componente de teratoma.
 - Masa residual estable o en progresión.
 - Masa residual postquimioterapia superior a 1 cm.
 - Masa residual con marcadores positivos.

Conclusiones:

- Importante: los AP de un paciente a la hora de la primera evaluación.
- Ca testicular es una entidad importante en varones jóvenes.
- Presenta una tasa de recidiva no despreciable (10 al 20%), especialmente antes del 2º año.
- Recidiva tardía es 2-3% → seguimiento a más largo plazo.

Muchas Gracias

