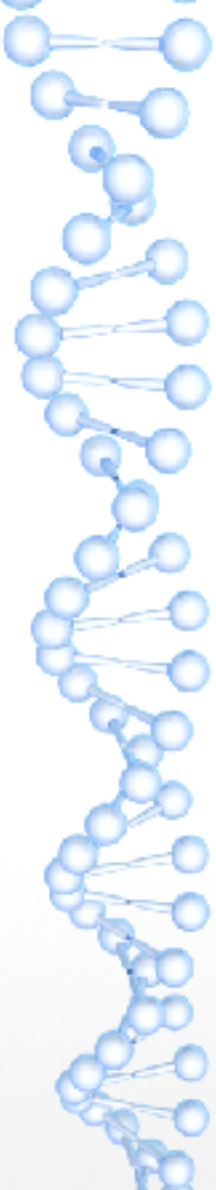




Adenocarcinoma vesical

Un tipo infrecuente de tumor de vejiga



- Varón 29 años
- Antecedentes personales:
 - No RAMC
 - NO HTA, no DM, no DL, no fumador
 - Meningitis en la infancia
 - No intervenciones quirúrgicas





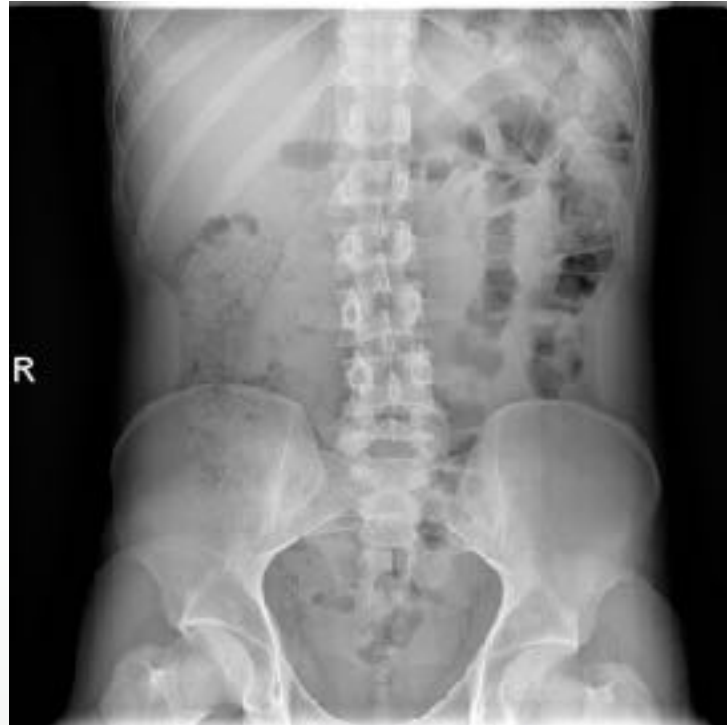- Clínica:

- Hematuria y síndrome miccional
- No dolor lumbar






- SO: hematuria, no bacteriuria, no cristaluria
- SS: normal
- CO: negativo
- Rx abdomen:

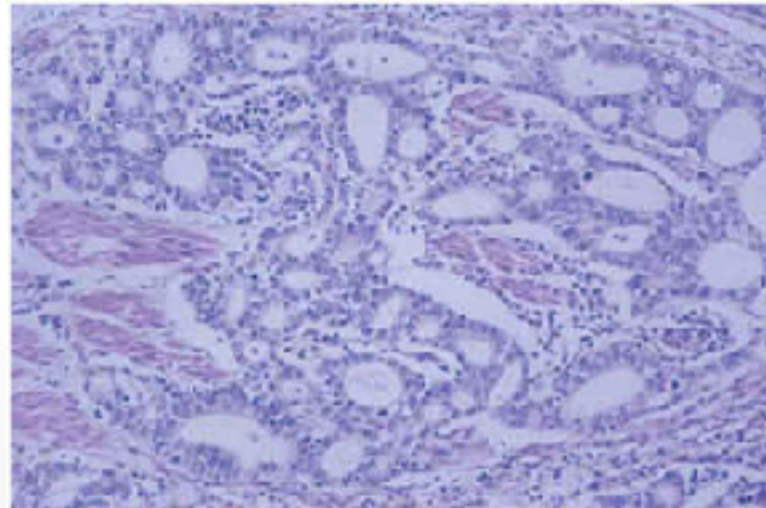


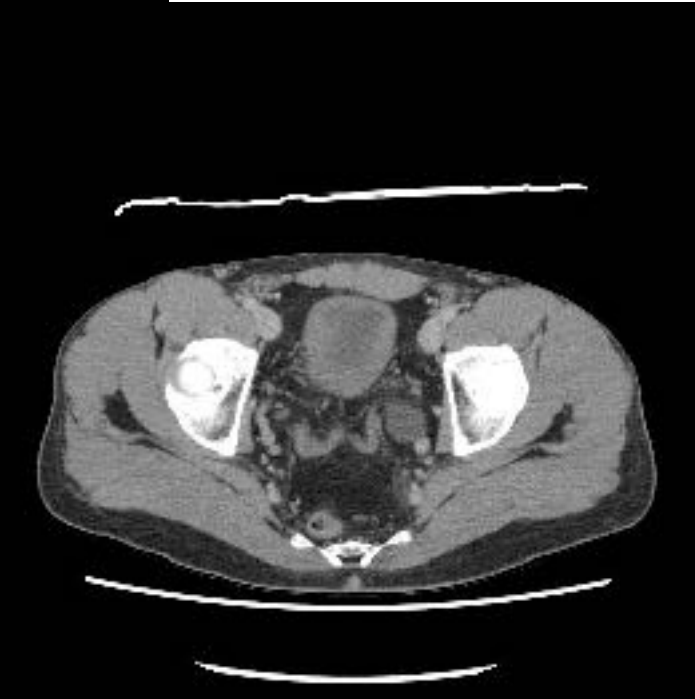
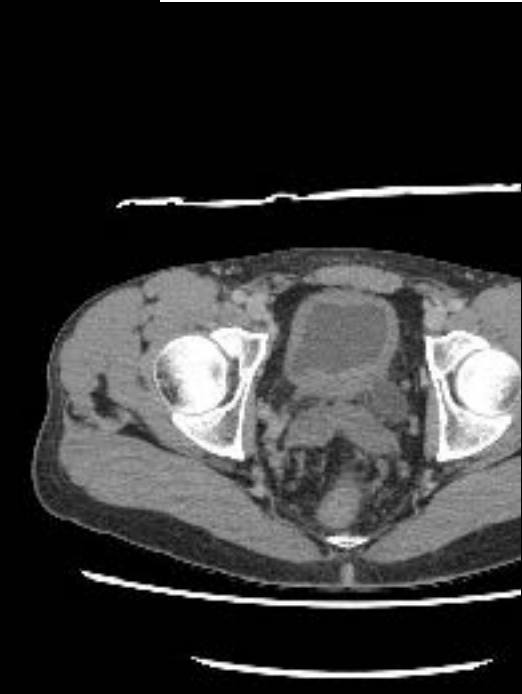
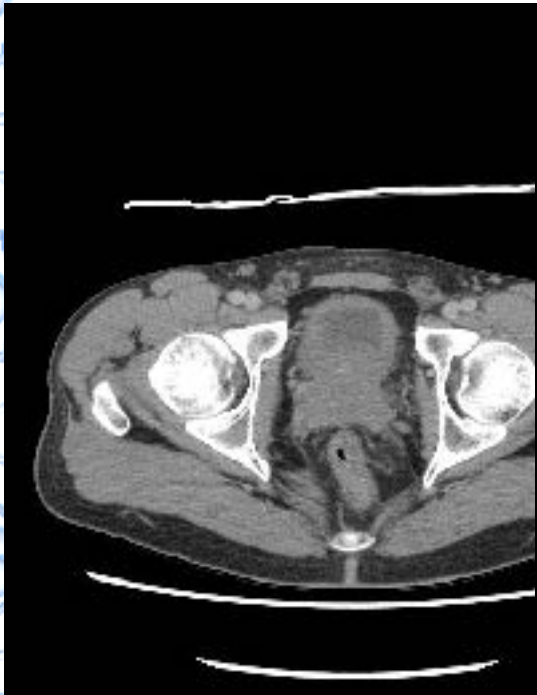- Cistoscopia: tumor vesical que ocupa la cúpula, pared posterior y suelo incluyendo trígono



- 
- RTU vesical completa
 - Anatomía patológica:
 - Adenocarcinoma mucinoso de vejiga que infiltra la capa muscular, pT2






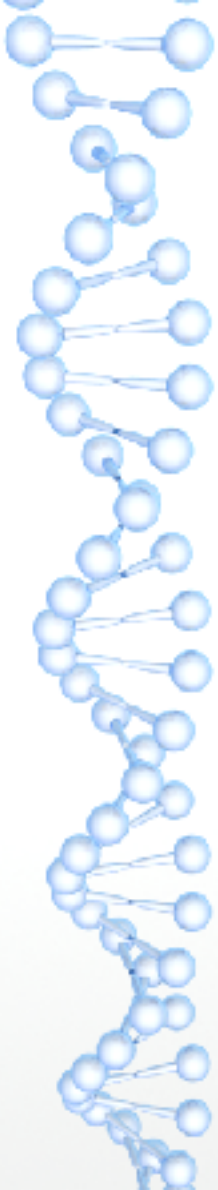

- Cistoprostatectomía radical
- Linfadenectomía ilioobturatriz bilateral
- Uretrectomía
 - Apertura accidental de recto
 - Cierre primario
 - Sigmoidostomía de descarga en barra
- Bricker



- 
- Anatomía patológica:
 - Vejiga: Adenocarcinoma mucinoso en suelo y pared posterior, meato izquierdo afectado
 - Uréteres: margen libre
 - Próstata: sin hallazgos
 - Uretra: sin hallazgos
 - Linfadenectomía: sin hallazgos

pT2N0Mx



- PostQx:
 - Buena evolución
 - Íleo paralítico: manejo conservador
 - Alta 10 días
- Oncología:
 - Capecitabina 8 meses





Adenocarcinoma vesical

- 0,5-2% tumores vesicales
- 4-1 Hombre-Mujer
- Crecimiento lento (intramural), mal pronóstico
- Origen: primario, uraco, metastático
- Asociado: extrofia vesical, esquistosomiasis, irritación vesical crónica



Adenocarcinoma vesical

- Clínica:
 - Hematuria
 - Sde miccional
- Diagnóstico:
 - Tardío (estadío avanzado)
 - Similar a otros Tm vesicales (cistoscopia, estudio AP)

Adenocarcinoma vesical

- Tratamiento:
 - Similar a otros Tm vesicales
 - Cistectomía radical
 - RTU vesical
 - Qt adyuvante
- Pronóstico:
 - Malo



Conclusiones

- Tumor infrecuente
- Clínica similar a otros tumores, pero tardía
- Diagnostico y tratamiento según estadío
- Pronóstico malo (estadío avanzado)

